FACULTÉ DE MÉDECINE DE PARIS

ANNÉE 1924 — N° 536

THÈSE

POUR

LE DOCTORAT EN MÉDECINE

(DIPLOME D'ETAT)

PAR

Georges-Édouard PELCOT

Né le 14 décembre 1894, à Rouen (Seine-Inférieure)

Médaille d'Honneur des Epidémies

DES MÉTRORRHAGIES SYMPTOMATIQUES DES KYSTES INTRA-LIGAMENTAIRES

Président : M. J.-L. FAURE, *professeur*

PARIS

IMPRIMERIE DE LA FACULTÉ DE MÉDECINE

JOUVE & Cie, ÉDITEURS

15, RUE RACINE, 15

1924

FACULTE DE MEDECINE DE PARIS

ANNÉE 1924 — THÈSE — N°

POUR

LE DOCTORAT EN MÉDECINE

(DIPLOME D'ETAT)

PAR

Georges-Édouard PELCOT

Né le 14 décembre 1894, à Rouen (Seine-Inférieure)

Médaille d'Honneur des Epidémies

DES MÉTRORRHAGIES SYMPTOMATIQUES DES KYSTES INTRA-LIGAMENTAIRES

Président : M. J.-L. FAURE, *professeur*

PARIS

IMPRIMERIE DE LA FACULTÉ DE MÉDECINE

JOUVE & Cie, ÉDITEURS

15, RUE RACINE, 15

1924

R. UNIV. BIBLIOTHEEK LEIDEN

LE DOYEN... M. ROGER.

I. — PROFESSEURS

	MM.
Anatomie	NICOLAS.
Anatomie médico-chirurgicale	CUNÉO.
Physiologie	Ch. RICHET.
Physique médicale	André BROCA.
Chimie organique et chimie générale	DESGREZ.
Bactériologie	BEZANÇON.
Parasitologie et histoire naturelle médicale	BRUMPT.
Pathologie et thérapeutique générales	Marcel LABBÉ.
Pathologie médicale	SICARD.
Pathologie chirurgicale	LECÈNE.
Anatomie pathologique	LETULLE.
Histologie	PRENANT.
Pharmacologie et matière médicale	RICHAUD.
Thérapeutique	CARNOT.
Hygiène	Léon BERNARD.
Médecine légale	BALTHAZARD.
Histoire de la médecine et de la chirurgie	MÉNÉTRIER.
Pathologie expérimentale et comparée	ROGER.
Clinique médicale	GILBERT CHAUFFARD. ACHARD. WIDAL.
Hygiène et clinique de la première enfance	MARFAN.
Clinique des maladies des enfants	NOBÉCOURT.
Clinique des maladies mentales et des maladies de l'encéphale	H. CLAUDE.
Clinique des maladies cutanées et syphilitiques	JEANSELME.
Clinique des maladies du système nerveux	GUILLAIN.
Clinique des maladies infectieuses	TEISSIER.
Clinique chirurgicale	DELBET. HARTMANN. LEJARS. GOSSET.
Clinique ophtalmologique	De LAPERSONNE.
Clinique urologique	LEGUEU.
Clinique d'accouchements	COUVELAIRE. BRINDEAU. JEANNIN.
Clinique gynécologique	J.-L. FAURE.
Clinique chirurgicale infantile et orthopédie	BROCA Auguste
Clinique thérapeutique médicale	VAQUEZ.
Clinique oto-rhino-laryngologique	SEBILEAU.
Clinique thérapeutique chirurgicale	DUVAL.
Clinique propédeutique	SERGENT.

II. — AGRÉGÉS EN EXERCICE

MM.

ABRAMI..... Pathologie médicale
ALGLAVE..... Pathologie chirurgicale.
AUBERTIN.... Pathologie médicale.
BASSET..... Pathologie chirurgicale.
BAUDOUIN.... Pathologie médicale.
BINET..... Physiologie.
BLANCHETIÈRE Chimie biologique.
BRANCA..... Histologie.
BRULÉ..... Pathologie médicale.
BUSQUET..... Pharmacologie et matière médicale.
CADENAT..... Pathologie chirurgicale.
CHAMPY..... Histologie.
CHIRAY..... Pathologie médicale.
CLERC..... Pathologie médicale.
DEBRÉ..... Hygiène.
I. de JONG..... Anatomie pathologique.
DUVOIR..... Médecine légale.
ÉCALLE..... Obstétrique.
FIESSINGER... Pathologie médicale.
FOIX..... Pathologie médicale.
GARNIER..... Pathologie expérimentle.
HARVIER..... Pathologie médicale.
HEITZ-BOYER.. Urologie.
HOVELACQUE.. Anatomie.
JOYEUX..... Parasitologie.

MM.

LABBÉ (Henri). Chimie biologique.
LARDENNOIS.. Pathologie chirurgicale.
LE LORIER.... Obstétrique.
LEMAITRE..... Oto-rhino-laryngologie.
LEMIERRE.... Pathologie médicale.
LÉVY-SOLAL... Obstétrique.
LHERMITTE... Pathologie mentale.
LIAN..... Pathologie médicale.
MATHIEU..... Pathologie chirurgicale.
METZGER..... Obstétrique.
MOCQUOT..... Pathologie chirurgicale.
MONDOR..... Pathologie chirurgicale.
MOURE..... Pathologie chirurgicale.
MULON..... Histologie.
PHILIBERT.... Bactériologie.
RIBIERRE..... Pathologie médicale.
RICHET Fils... Physiologie.
ROUVIÈRE.... Anatomie.
STROHL..... Physique médicale.
TANON..... Pathologie médicale.
TIFFENEAU... Pharmacologie et matière médicale.
VAUDESCAL... Obstétrique.
VERNE..... Histologie.
VILLARET..... Pathologie médicale.
WELTER..... Ophtalmologie.

III. — AGREGES RAPPELÉS A L'EXERCICE

pour le service des examens

MM.

CAMUS..... Physiologie.
GOUGEROT..... Pathologie médicale.
GUÉNIOT..... Obstétrique.

MM.

RETTERER..... Histologie.
ROUSSY..... Anatomie pathologique.

IV — AGREGES CHARGES DE COURS DE CLINIQUE

à titre permanent

MM.	
AUVRAY.....	Clinique chirurgicale.
CHEVASSU	Clinique chirurgicale.
LAIGNEL-LAVASTINE	Clinique médicale.
LEREBOULLET.	Clinique médicale infantile.
LÉRI	Clinique médicale.
LŒPER	Clinique médicale.

MM.	
OMBRÉDANNE	Clinique chirurgicale infantile.
PROUST	Clinique chirurgicale.
RATHERY.....	Clinique médicale.
SCHWARTZ ...	Clinique chirurgicale.
TERRIEN.....	Cliniq. ophtalmologique.

V. — CHARGÉS DE COURS

MM MAUCLAIRE, agrégé.....	Chargé du cours de chirurgie orthopédique chez l'adulte pour les accidentés du travail, les mutilés de guerre et les infirmes adultes.
FREY.....	Stomatologie.
N.	Éducation physique.
LEDOUX-LEBARD.....	Radiologie clinique

Par délibération en date du 9 décembre 1798, l'École a arrêté que les opinions émises dans les dissertations qui lui seront présentées, doivent être considérées comme propres à leurs auteurs et qu'elle n'entend leur donner aucune approbation ni improbation.

A M. le Professeur Charles BATAILLE

Officier de la Légion d'honneur

(*in memoriam*)

A MES PARENTS

MEIS ET AMICIS

A M. le Professeur M. AUVRAY

Chevalier de la Légion d'honneur
Professeur agrégé à la Faculté de Médecine de Paris
Chirurgien à l'hôpital Laënnec

A M. le Professeur RAOUL BRUNON

Chevalier de la Légion d'honneur
Directeur de l'Ecole de Médecine de Rouen
Professeur honoraire de clinique médicale

A M. le Docteur M. LOISEL

Médecin chef de service à l'Hospice général de Rouen

A M. le Docteur Paul VALLÉE

Chevalier de la Légion d'honneur
Médecin-Légiste
Chirurgien chef de service à l'Hôtel-Dieu de Rouen.

A MES MAITRES DE L'ÉCOLE DE MÉDECINE DE ROUEN

MM. HALIPRÉ, DÉVÉ, MARTIN, LONGUET, RICHARD

Témoignage de reconnaissance

A M. le Professeur J.-L. FAURE

Officier de la Légion d'Honneur
Professeur à la Faculté de Médecine de Paris
Chirurgien à l'Hôpital Broca

Respectueux hommage de reconnaissance pour l'honneur qu'il nous a fait en voulant bien accepter la présidence de notre thèse.

DES MÉTRORRHAGIES

SYMPTOMATIQUES

DES KYSTES INTRA-LIGAMENTAIRES

AVANT-PROPOS

Au moment de terminer nos études médicales, allongées de cinq années par la guerre qui a daigné nous épargner, nous ne saurions trop exprimer ici notre reconnaissance à tous nos maîtres, grands et modestes, qui ont contribué, chacun de leur côté, à former notre esprit professionnel. La guerre nous ayant surpris au début de nos études, nous connûmes nos premiers chefs sous l'uniforme.

Toute notre gratitude sera acquise à M. le professeur M. Auvray qui, non seulement se montra le meilleur des supérieurs, mais continua en qualité de chirurgien à l'hôpital de Caen, à nous prodiguer ses hautes connaissances cliniques.

Nous remercions également nos éminents maîtres de l'armée d'Orient, qui surent fonder, là-bas, au pied du Mont Hortiac la petite faculté militaire française de « Kaputchilar », où nous retirâmes le plus

grand profit des cours pratiques organisés sous la direction de M. le Dr Gaston Cotte, de Lyon, dont l'enseignement restera toujours pour nous, un modèle de clarté et de perfectionnement incessant de la chirurgie de guerre.

Plus tard, à notre retour en France, nous fûmes assez heureux pour être affecté, en qualité de médecin-auxiliaire, dans le service du regretté professeur Bataille dont les connaissances chirurgicales, aussi bien qu'anatomiques, nous furent du plus grand secours.

Dès notre démobilisation, M. le professeur R. Brunon, nous accepta dans son service de clinique médicale, auquel nous restâmes attaché pendant un an. Nous reçûmes toujours près de lui le plus bienveillant accueil ; qu'il trouve ici, l'humble expression de notre sympathie.

Nous avons eu l'honneur et le plaisir, d'être un des premiers élèves de M. le Dr P. Vallée, à son arrivée comme chirurgien-chef dans les hôpitaux de Rouen. Nous sommes heureux de le remercier ici de tout ce qu'il a fait pour nous, tant dans son service à l'Hôtel-Dieu, dans lequel nous avons passé un an, qu'à la Maternité Départementale où, avec son concours nous avons pu perfectionner notre pratique obstétricale. Nous lui devons de plus, l'inspiration de ce travail, auquel il a apporté une grosse part de documentation.

Nous adressons l'expression de nos remerciements à M. le Dr M. Loisel, pour son excellent enseigne-

ment clinique dans le service d'enfants qu'il dirige avec tant de compétence à l'Hospice Général et près duquel, pendant un an, nous avons recueilli les plus sages conseils de pédiâtrie.

CHAPITRE PREMIER

INTRODUCTION

Historique. — Il semble qu'avant Velpeau, qui publia en 1825 un mémoire sur les *Kystes rudimentaires extra-ovariques*, on ne faisait guère de distinction entre les kystes de l'ovaire à développement abdominal et les kystes de l'ovaire ou du parovaire inclus dans les ligaments larges. L'anatomie pathologique n'avait vraisemblablement pas encore pu différencier ces deux variétés dont certains cas se confondent presque soit, dans le cas de kyste libre ordinaire, par suite des adhérences contractées qui peuvent faire croire à son inclusion, soit au contraire pour les kystes du ligament large par un déplissement suivi de l'amincissement considérable de l'un des feuillets qui donne l'illusion que le kyste, vraiment inclus, est en quelque sorte extériorisé, rendant ainsi extrêmement difficile la découverte de son lieu d'origine.

Cependant, au début du XVIIe siècle, un petit ouvrage de Guillemeau, traitant de l'*Heureux accouchement*, nous montre que la présence de ces différentes tumeurs à contenus liquides, commençait à inquiéter sérieusement les auteurs de l'époque. Les

explications anatomo-pathologiques, qu'ils en donnent, sont fantaisistes évidemment, mais ne manquent point d'observation, et, en ce qui nous concerne particulièrement, nous y relevons un certain nombre de faits dignes d'être cités.

Au chapitre XXXV traitant de l'*Hydropisie de la matrice*, nous lisons en effet : « Il se remarque « quelquesfois en la matrice quantité d'eaux, les- « quelles sont contenües, ou en sa capacité, ou « entre ses membranes, ou bien qui sont ioignantes « et attachées à icelles : ce que l'on prend pour « hydropisie de matrice, comme nous a laissé par « escrit, Aëce, quand il a dit : que souvent il coule « et s'amasse quantité d'eaux en la capacité de la « matrice, et qu'il s'engendre quelquesfois de petites « vessies ou bouteilles, autour et environ d'icelle, « lesquelles se remplissent d'eau par succession de « temps, et se rendent et amassent en un, et font « soulever le fond de la matrice et pareillement « entre ses membranes il s'engendre et amasse des « eaux.

« D'où il appert que les anciens ont fait trois sortes « d'hydropisies; l'une quand l'eau est contenüe « dedans la capacité de la matrice; l'autre quand « elle est contenüe entre ses membranes; et la troi- « sième est quand l'eau est ioignant icelle, enfermée « dedans de petites vessies qui aboutissent aux ori- « fices des vaisseaux qui sont en icelle; vray est que « quelquesfois il s'amasse en tout le corps et col de

« l'utérus une pituite crasse et glueuse, laquelle « s'enfle et y fait une fausse hydropisie. »

Autre part le même auteur nous rapporte une observation de dysménorrhée qui paraissait liée à la présence de kystes se rompant à certaines périodes dans les trompes, cette observation aurait été attribuée à Jean Fernel, qui passait pour un des maîtres de l'époque :

« Jean Fernel, Médecin de Paris, et premier de « Henry 2 voire mesme le plus sçavant Médecin qui « ait esté depuis Galien en toute l'Europe, raconte « une histoire mémorable sur ce fait, d'une femme « laquelle toutes quantes fois que ses purgations lui « voulaient venir, vuidait quantité d'eaux jusques à « six ou huit bassinets, de couleur citrine, et très- « chaudes : ce qui lui rendait le ventre plat, puis ses « purgations naturelles s'ensuivaient. »

L'étiologie de ces *hydropisies* de la matrice n'est pas moins intéressante :

« La cause en est diverse ; Aëce l'a remarqué venir « pour la suppression des mois, et par la trop grande « quantité de sang, la chaleur et les esprits estans « suffoquez. »

Pour Fernel, l'origine de ces *bouteilles* à contenu *citrin et très chaud*, serait hépatique ; en cela, les théories modernes faisant jouer un rôle à l'hyperproduction de cholestérine et à son action sur les corps jaunes dans les troubles de la menstruation, se rapprochent de ses idées.

« J. Fernel estime la cause venir par le vice du

« foye ou de la ratte qui engendrent un sang séreux, qui est porté à la matrice... »

La rate jouait également un rôle important « quand « elle se desgorge en la matrice d'une quantité d'eau « qui est contenuë en icelle, ce qui peut souventes « fois arriver aux femmes fébricitantes, lesquelles « boivent quantité d'eau, dont la plus grande part « est attirée à la ratte, qui est molle et spongieuse : « comme escrit Hippocrate. »

Une description clinique assez détaillée, suit; on y signale, entre autres, les erreurs de diagnostic avec la grossesse. L'auteur remarque, d'ailleurs très justement, que : « telle hydropisie peut advenir à la femme qui est grosse » ; nous connaissons maintenant les kystes de l'ovaire extra ou intraligamentaires, se développant parallèlement à une grossesse.

Pour la thérapeutique de cette sorte d'affection, c'est la grande époque des mixtures végétales administrées *per os*. Nous y relevons une foule de médicaments tous réputés efficaces, dont la variété et le nombre suffisent, eux seuls, à montrer que les résultats satisfaisants obtenus n'étaient dus qu'à l'effet du hasard.

Il faut arriver au premier tiers du XIXe siècle pour trouver les premiers ouvrages étudiant sérieusement la question ; après Velpeau, dont nous avons précédemment mentionné le mémoire sur les kystes extra-ovariques, Richard Bright fit vers 1838, quelques descriptions des petits kystes des ligaments larges,

sans cependant en fixer l'origine. Six ans plus tard Cazeaux prétendit que la distinction de ces kystes particuliers et de ceux qui ont pris naissance dans l'ovaire était non seulement *impossible mais inutile*, les indications thérapeutiques restant identiquement les mêmes ; cette opinion sera d'ailleurs reprise plus tard. De telles affirmations ne furent pas faites pour engager les recherches plus approfondies sur la symptomatologie de ces affections, qui, de ce fait subit un moment d'arrêt.

En 1850, Follin (1) constata le premier que ces kystes sont formés par l'accumulation d'un liquide secrété dans les canalicules qui forment le corps de Rosenmüller. Un an après Bird, étudiant leur anatomie pathologique, énonce les caractères généraux du liquide en disant « qu'il est fluide, clair comme de l'eau, de faible densité, salé et sans albumine. » Le 3 novembre 1852, on relève une intéressante communication de Verneuil à la Société de chirurgie sur les kystes de l'organe de Wolff dans les deux sexes. Deux ans plus tard, Herrera Végas fait l'anatomie pathologique des ligaments larges dans une thèse de Paris intitulée : *Etude sur les kystes de l'ovaire et l'ovariotomie*.

En 1873, Kœberlé publie dans la *Gazette de Strasbourg* 2 cas de kystes des ligaments larges qu'il était parvenu à diagnostiquer cliniquement avant l'ovariotomie. Spencer Wells et Lawson Tait

1. Follin, th. de Paris, 1850.

fournissent les meilleurs ouvrages sur ce sujet, en Angleterre. Bantoch étudia le développement de ces kystes et leurs rapports avec le péritoine, l'ovaire et la trompe. Matews résume les caractères de ces kystes sous le titre d'*hydropisie para-ovarique*. A. Doran les étudia histologiquement d'une façon remarquable.

Parmi les auteurs allemands, qui se sont particulièrement occupés de ce sujet, citons: Spiegelberg, Schatz, Gusserow, Schrœder, Bleckwenn, Winckel qui présenta une série de dessins très précis, Fischel et Sænger qui, dans les *Archiv. f. gynécol.* a proposé une variété de traitement.

Parmi les auteurs américains: Washington Atlee, Julius T. Miner, Baer.

En 1880, Kocher dans *Corresp. Blatt f. Schweiz* Aerzt, a fortement insisté sur le diagnostic des kystes paraovariques; enfin Depage et Godard Vindevogel, en Belgique, communiquèrent quelques cas intéressant ce sujet.

La fréquence relative de cette affection a été ensuite signalée par un grand nombre d'auteurs qui l'étudièrent un peu sur toutes ses faces. Sa symptomatologie particulière certainement a été bien éclaircie ces dernières années, quoique certains détails en restent encore très imprécis.

Il semble notamment, qu'au point de vue clinique, dans l'étude des symptômes des kystes inclus, on ne fasse pas une part suffisamment importante aux hémorrhagies (ménorrhagies et métrorrhagies) plus

ou moins marquées, que l'on y rencontre pourtant fréquemment. Nous pensons qu'une étude minutieuse et approfondie du caractère des métrorrhagies, de leur durée, etc..., pourra éclairer le praticien sur la nature de l'affection qu'il recherche et diriger ainsi vers une thérapeutique efficace.

Anatomie. — Avant d'entreprendre cette étude, il paraît rationnel de rappeler à grands traits, quelques notions d'anatomie susceptibles de faciliter la compréhension et la clarté de l'exposé ; en effet, la majeure partie de la région annexielle se trouve intéressée au cours de ce travail.

Sans nous croire obligés de refaire toute la description de l'appareil tubo-ovarien, il nous paraît essentiel de rappeler que le *ligament large*, qui n'est d'aucun intérêt en tant que moyen de fixité de l'utérus, tient son importance aux organes qu'il renferme dans l'épaisseur du repli péritonéal qui constitue son revêtement superficiel. Outre les vaisseaux et nerfs, communément décrits, il renferme des vestiges embryonnaires, reliquats du corps de Wolff et du canal de Wolff, qui forment l'agglomération des organes paraovariens visible par transparence dans le ligament large des sujets maigres et parmi lesquels on distingue l'organe de Rosenmüller. Ces débris embryonnaires peuvent être le point de départ de néo-formations kystiques rentrant dans le cadre de cette étude (fig. 1).

Mentionnons, l'étroit canal de Gærtner, qui longe le bord latéral de l'utérus et qui peut parfois se

trouver en communication avec certains kystes parovariens (Thiéry).

Peut-être également n'est-il pas inutile de rappeler la présence, tant dans l'épaisseur du ligament large, que sur la face postérieure de l'utérus, d'un système sympathique riche, au point de former un amas dit *ganglion sympathique* de Frankel, susceptible, sous l'action d'une compression pelvienne de déterminer des troubles vaso-moteurs aboutissant à une métrorrhagie.

CHAPITRE II

CONSIDÉRATIONS GÉNÉRALES

Il est impossible d'identifier le terme de kyste inclus dans le ligament large à celui de kyste parovarien. Les premiers, en effet, forment une classe essentiellement artificielle qui, si elle présente un intérêt chirurgical indiscutable, ne peut en aucune façon servir de base à une classification nosologique. Des kystes parovariens hyalins et papillaires (au moins au début de leur évolution), des kystes proligères de l'ovaire papillaires et glandulaires (ces derniers rarement) et même des kystes dermoïdes ovariens et parovariens ont été rencontrés inclus dans le ligament large. D'après S. Pozzi, il faut ajouter que les petits kystes folliculaires et les kystes du corps jaune peuvent exceptionnellement offrir ce siège.

Suivant les cas, le kyste inclus peut occuper le côté externe du ligament vers le pelvis, ou seulement le côté interne et s'accoler à l'utérus, ou enfin combler la totalité du ligament et luxer cet organe en haut et en dehors du côté opposé.

Une grosse partie de la tumeur peut dépasser par

en haut le ligament large, vers l'abdomen supérieur, formant ainsi un kyste libre séparé du kyste inclus dans le ligament par un sillon. Nous étudierons plus loin, l'observation d'un de ces cas avec rétroflexion de la poche kystique vers le cul-de-sac de Douglas.

Les kystes prolifères enclavés secondairement dans le ligament large différeraient de l'enclavement primitif des kystes paraovariens, d'après Terrillon (1) Dans le premier cas, la portion enclavée du kyste contracte avec les tissus voisins des adhérences extrêmement intimes à tel point qu'il pourrait s'ajouter au pédicule vasculaire utéro-ovarien primitif un véritable second pédicule vasculaire. Celui-ci provient de la corne utérine et est dû à la dilatation de l'anastomose qui existe normalement entre la branche supérieure de l'utérine et la terminaison de l'utéro-ovarienne. Il en résulte un aspect violacé et un épaississement du ligament large qui n'existerait pas dans les kystes parovariens. Cette distinction n'est d'ailleurs basée que sur l'observation de quelques kystes parovariens hyalins ; au contraire les kystes papillaires ont une tendance notoire à l'envahissement des parties voisines et aux adhérences à l'utérus.

Il y a donc une importante difficulté pratique de séparer les vrais kystes de l'ovaire, des kystes issus de la région ovarienne indépendants de l'ovaire. Cependant leur étroite solidarité clinique et théra-

1. Terrillon. Rapports entre kyste de l'ovaire et le ligament large (*Revue de chirurgie*, 1884, p. 111).

peutique fait que l'on décrit en même temps les kystes du parovaire et les kystes ovariens purs. Il est vrai que des caractères vraiment spéciaux en forment un groupe bien défini : kystes du parovarium ou de l'organe de Rosenmüller, car ils sont inclus dans le ligament large et leur point d'origine initial semble bien être cet organe de Rosenmüller.

Dans tous les cas l'expression kyste parovarien est à conserver pour désigner tous les kystes indépendants de l'ovaire absolument indemne, ou séparés de lui par un repli ligamentaire ; ce sont des kystes tangents à l'ovaire, productions assez fréquentes, Olshausen en a trouvé 32 sur 284 ovariotomies.

En résumé, les kystes rencontrés inclus dans le ligament large peuvent provenir de n'importe quel point des annexes, mais surtout de la région située entre la trompe et l'ovaire où l'on peut retrouver disséminés des vestiges du corps de Wolf (corps de Rosenmüller, hydatide de Morgagni, reliquats du canal de Gartner (1). Il est évident qu'au point de vue strictement anatomo-pathologique, les différentes formations kystiques sont bien différenciées, mais au point de vue clinique chirurgical cela ne forme qu'une seule catégorie, car qu'elles prennent naissance sur place, comme c'est le cas pour les kystes uniloculaires à contenu clair, ou qu'elles viennent soit du hile de l'ovaire, soit du parenchyme ovarien lui-

1. Verneuil.

même en s'insinuant, en les déplissant, entre les feuillets du ligament large, leurs principaux symptômes resteront les mêmes ainsi que les indications opératoires.

CHAPITRE III

OBSERVATIONS ET DISCUSSION

OBSERVATION I

(In Deniker, *Tumeurs du ligament large.*
Paris, 1909-1910, t. XIV, obs. XVIII

Kyste hyalin de la base du ligament large

Histoire clinique. — N. M..., 47 ans, bien réglée, deux grossesses normales. Depuis deux ans augmentation de volume du ventre, surtout du côté droit, qui s'accentue davantage depuis huit mois ; en même temps elle souffre. Mais, ainsi qu'elle le fait remarquer, c'est à droite qu'elle a une grosseur et c'est à gauche qu'elle souffre. Elle a eu quelques rares *pertes rouges* et, dans l'intervalle, des pertes blanches. Les *règles*, surtout, sont *augmentées en durée* et *en abondance.*

Opération le 17 janvier 1907. — Fibrome pédiculé à droite, 800 grammes.

Kyste de l'ovaire inclus dans le ligament large à gauche, du volume du poing, uniloculaire, parois minces adhérentes. Le kyste est enclavé dans le petit bassin et pour l'enlever il faut inciser le ligament large et cliver la tumeur.

OBSERVATION II

In Deniker, *loc. cit.*, *ib.*, obs. XIX, professeur Hartmann.

Kyste hyalin du ligament large

Histoire clinique. — L. W..., 30 ans ; mère opérée d'un kyste de l'ovaire. Réglée à 11 ans. Règles régulières, mais douloureuses. A 17 ans troubles urinaires (œdème des membres inférieurs et du ventre, dépôt blanchâtre dans les urines). A 20 ans commence à présenter des troubles gastriques. Depuis six mois : *règles irrégulières, douloureuses, avançant et durant plus longtemps, gros caillots,* pas de pertes blanches ; persistance de douleurs abdominales, troubles digestifs et urinaires. Hospitalisée.

Examen le 27 septembre 1902. — Voussure médiane sous-ombilicale, col à orifice petit dirigé en bas et à gauche, utérus refoulé en arrière à droite. A gauche, en arrière et à droite du col, séparée de lui par un sillon, on sent une tumeur de forme généralement arrondie, résistante, un peu dépressible, qui se continue avec une masse accessible au palper abdominal, arrondie, dépressible, rénitente, occupant la fosse iliaque et remontant vers l'ombilic.

Appareil urinaire. — Mictions fréquentes et quelquefois douloureuses : 2 ou 3 mictions nocturnes.

Appareil digestif. — Anorexie, bouffées de chaleur, pas de vomissements, constipation.

Système nerveux. — Céphalée, cauchemars.

Opération le 30 octobre 1902. — Utérus un peu tordu sur son axe. Tumeur formée par les annexes droites portées en

arrière et à gauche. Le tout adhérent partout. Ablation. Réunion avec drain. Suites normales pendant quelques jours, puis selles abondantes, diarrhée, élévation thermique, mauvais faciès, langue sèche et rotie, mort le 11 novembre.

Pièce. — Kyste encerclé par la trompe qui paraît se continuer avec sa cavité. Trompe perméable et ovaire indépendant. Le kyste est uniloculaire, à parois lisses, blanc grisâtre, contenant 1 litre 1/2 de liquide transparent très fluide.

OBSERVATION III

In Deniker, *loc. cit.*, *ibid.*, obs. XXI, professeur Hartmann.

Kyste multiloculaire du ligament large

Histoire clinique. — X..., réglée à 14 ans et demi, tous les vingt-cinq jours, *règles abondantes* et douloureuses. Pas de grossesse. A 22 ans, retard des règles avec coliques, *puis pertes sanguine prolongées* après expulsion d'un *caillot*. Traitée depuis pour métrite. Depuis cinq ou six ans, *règles abondantes*. La malade traîne, s'alite souvent. Troubles hépatiques avec douleur et subictère.

Examen mars 1905. — On pense à un *fibrome* utérin avec pelvi-péritonite à répétition. La malade souffre de plus en plus et constate en outre une augmentation rapide du volume du ventre.

Opération le 6 février 1907. — Laparotomie. Masse arrondie, multilobulée, brune, fluctuante, recouverte d'un feuillet séreux. Une ponction faite avec le gros trocart de Potain éva-

cue 300 centimètres cubes de liquide citrin ; en enfonçant le trocart plus loin on évacue un liquide cristal de Roche, puis d'une troisième poche un liquide sanguinolent. L'utérus fibromateux était refoulé à gauche par la tumeur polykystique incluse dans le ligament large.

OBSERVATION IV

In Finaz. Th. Lyon 1898. P. 27 (Prof. Pollosson).

Hémorragie intra-kystique.

Histoire clinique. — B. J., 23 ans, célibataire. Nullipare. Pas de fausse-couche. Pertes blanches depuis un an. La malade est traitée depuis un mois pour périmétrite. Réglée depuis l'âge de 11 ans, régulièrement. Le mois dernier, les règles furent plus douloureuses que les précédentes, et la malade remarqua que l'écoulement avait lieu par *gros caillots*. Le 13 janvier 1898, c'est-à-dire quinze jours après les dernières règles, *nouvel écoulement* qui dure quatre jours, ne provoquant pas de douleur. Dans la nuit du 22 au 23 janvier, la malade s'étant couchée sans éprouver le moindre malaise, est réveillée brusquement par de vives douleurs dans l'hypochondre gauche et ne tarde pas à s'apercevoir que son ventre présente une tuméfaction anormale du côté gauche et douloureuse à la pression. Le lendemain température légère, inappétence. Depuis, pesanteur dans le petit bassin; la malade urine plus souvent qu'à l'ordinaire ; pas de température.

Opération le 9 février. — Laparotomie. Tumeur d'aspect rougeâtre et comme uniloculaire. C'est le ligament large qui

est ainsi distendu. On l'incise, et on trouve un gros kyste que l'on extrait après ponction : liquide hématique noirâtre, ressemblant à du café et se coagulant après la sortie. Suites normales. Malade guérie le 28 février.

OBSERVATION V (Personnelle)

(Service du Dr P. Vallée)

Kyste dermoïde inclus dans le ligament large gauche, et métrorrhagies

J. V..., âgée de 29 ans, domestique, entre le 8 mars 1922, salle 13 de l'Hôtel-Dieu, pour « douleurs abdominales localisées dans tout l'hypogastre, durant depuis un mois environ et accompagnées d'*hémorrhagies*. »

Histoire clinique. — Le début s'est manifesté le mois précédent par une *métrorrhagie abondante avec caillots*, qui persiste malgré le repos, pendant un mois. En même temps, la malade accuse de vives douleurs abdominales dans les fosses iliaques, sans localisation très précise. Un repos absolu de quinze jours amène une sédation notable des douleurs.

Examen. — Actuellement les douleurs abdominales sont atténuées et ne se manifestent plus que par des poussées aiguës éloignées. Depuis trois jours, les pertes sanguines à caractère hémorrhagique sont devenues insignifiantes, les principaux troubles sont surtout : la faiblesse considérable, un amaigrissement inquiétant et de l'anorexie.

La palpation profonde de la région sous-ombilicale

réveille une douleur vive, en même temps que l'on perçoit une petite masse du volume d'une mandarine, dure, irrégulière, douloureuse quand on essaye de la mobiliser.

Au toucher vaginal on sent un col utérin dévié en avant et à droite. Le cul-de-sac postérieur et une partie du cul-de-sac gauche sont occupés par la masse dure, rénitente, à surface irrégulière, peu mobile et douloureuse au toucher bimanuel.

On pose le diagnostic de kyste inclus dans le ligament large gauche.

Opération : le 20 mars 1922 (M. le Dr Vallée).

Laparotomie, sous-anesthésie générale au chloroforme ; utérus normal, dévié vers la droite. Le ligament large gauche est distendu par une masse kystique rénitente du volume d'une orange, à surface irrégulière, non adhérente. Incision du ligament au-dessous de la trompe et parallèlement à cette dernière. Extirpation par énucléation, sans ponction. Suites normales.

Pièce. — Kyste *dermoïde*, inclus dans le ligament large gauche.

OBSERVATION VI (Personnelle)

(Service du Dr P. Vallée, Hôtel-Dieu. Rouen)

Kyste intra-ligamentaire de l'ovaire droit
Ovaire gauche scléro-kystique

Mme O. R..., 20 ans, entre dans le service pour « douleurs abdominales et *métrorrhagies persistantes*, d'origine annexielle (?) ».

Histoire clinique. — Réglée normalement, avec toutefois

une tendance à l'avance, dans l'apparition des menstrues. Mariée à 17 ans et demi. Une grossesse, avec accouchement prématuré à 7 mois de gestation. L'enfant ne survécut que six mois. Depuis cette grossesse l'état général de la malade est toujours vacillant. Depuis deux mois surtout, des douleurs violentes et se répétant fréquemment se font sentir dans la fosse iliaque gauche.

Pertes blanches très abondantes depuis un an environ. Depuis six mois, les règles qui venaient régulièrement tous les vingt-deux ou vingt-trois jours, apparaissent *tous les quinze jours* et durent beaucoup plus longtemps. De plus des *métrorrhagies avec caillots* sortant comme des « morceaux de foie », avec tendances lypothymiques, ont fait leur apparition dernièrement.

Examen. — L'inspection ne révèle absolument aucune anomalie ; la palpation profonde réveille une légère douleur qui sera surtout nette au toucher bimanuel vers le cul-de-sac gauche. Au toucher, on sent un utérus *rétrofléchi* et une masse rénitente, du volume approximatif d'un œuf de poule occupant le cul-de-sac *droit.*

Opération (M. le Dr Vallée). — Chloroforme. Laparotomie. Utérus en rétroflexion. Examen des deux annexes : l'ovaire gauche volumineux scléreux et kystique est ovariectomisé ; l'annexe droite est déformée par la présence d'une tumeur ovoïde grosse comme un gros œuf de dinde. Ovariotomie. Extirpation après rupture des adhérences d'un kyste intraligamentaire à contenu hyalin. Mèche abdominale pendant trois jours. Suites normales.

OBSERVATION VII (Personnelle)

(Service du Dr P. Vallée à l'Hôtel-Dieu de Rouen.)

Kyste du ligament large gauche. Salpingite gauche.

Mlle B. J..., 34 ans, domestique, entre dans le service le 23 mai 1923 pour : « Douleurs violentes dans la fosse iliaque droite ».

Histoire clinique. — Dans les antécédents ni fausse-couche, ni grossesse. Quelques pertes blanches. Depuis longtemps la malade se plaint d'avoir des règles très douloureuses, et de perdre, à ses périodes, *pendant plus de huit jours*. Ses dernières, qui sont apparues le 28 avril et qui, normalement auraient dû prendre fin au début de mai, ont persisté, en prenant l'allure de *métrorrhagies abondantes*, jusqu'au 19 mai.

Examen. — A la palpation combinée au toucher, on sent une masse du volume d'une orange occupant tout le cul-de-sac latéral gauche et repoussant le col utérin vers la droite. Cette masse fluctuante est indolore. La main abdominale seule, réveille de la douleur en palpant profondément.

Opération (Dr J. Le Grand). — Anesthésie générale. Après laparotomie on trouve un kyste gros comme une petite orange inclus dans le ligament large gauche avec une trompe dilatée et très vascularisée. Salpingectomie et ovariotomie. Ablation du kyste. Suites normales.

OBSERVATION VIII (Personnelle)

(Service du Dr P. Vallée. Hôtel-Dieu de Rouen.)

Kyste hyalin du ligament large avec ménorrhagies

Mme G. L..., 22 ans, entrée le 31 mars 1924 pour : « douleurs dans la fosse iliaque gauche et ménorrhagies. »

Histoire clinique. — Dans les antécédents on signale une grossesse déjà éloignée et une fausse-couche de six semaines environ. Dut être hospitalisée au mois de décembre 1923 pour subir une néphrotomie du rein droit nécessitée par un phlegmon périnéphrétique.

A la suite de sa fausse-couche, qui remonte à l'année précédente, la malade a accusé quelques avances dans l'apparition de ses règles, puis tout est rentré dans l'ordre après son opération de décembre.

Le 7 mars, ses règles sont venues *très abondantes* et durèrent près de *dix jours*, en même temps qu'elles s'accompagnaient d'une douleur sourde dans le côté gauche, présentant des paroxysmes très violents, avec irradiations vers l'angle inférieur de l'omoplate gauche et surtout vers la cuisse. Pas de pertes purulentes ou leucorrhéiques. Un peu de douleur à la miction : sensation vive de brûlure. Pollakiurie.

Examen. — A la palpation profonde, on perçoit dans la fosse iliaque droite une masse, mobile, analogue à une petite vessie pleine d'eau. Au toucher, cette tumeur donne l'impression d'être du volume d'une grosse orange, moins

mobile qu'elle ne le semblait à la palpation abdominale. Le col est déchiré vers sa partie supérieure et déhiscent.

Opération (M. le Dr Vallée). — Laparotomie sous anesthésie générale. Kysté hyalin à contenu clair, comme de l'eau de roche, inclus dans le ligament large droit et ayant tendance à évoluer vers l'abdomen. Compression intense du pédicule annexiel. Veines très dilatées.

Drainage. Bonnes suites opératoires.

OBSERVATION IX (Personnelle, *ibid.*)

Kyste du ligament large à évolution abdominale

Mme P..., 53 ans, est entrée le 29 janvier 1922, pour « troubles abdominaux et pollakiurie ».

Histoire clinique. — Réglée à 10 ans, quatre grossesses normales. Les règles ne présentent rien de particulier jusqu'à ce que la malade fasse deux fausses-couches, l'une de quatre mois, l'autre de six, à la suite desquelles des métrorrhagies abondantes nécessitèrent plusieurs curettages à quelques mois d'intervalle, dont le premier seul amena une certaine rémission. Pendant *plus d'un an*, la malade a des métrorrhagies à gros caillots, qui s'améliorent enfin sans traitement spécial.

Les cinq dernières années, soit depuis 1917, les règles sont irrégulières, augmentées considérablement de durée et présentant de *gros caillots* ; tous ces troubles sont attribués à la ménopause qui survient en 1919. Les métrorrhagies cessent en effet à ce moment et la malade s'aperçoit presqu'aussitôt, que son ventre est augmenté de volume, augmentation qui s'ac-

centue de jour en jour. De plus elle éprouve de la fatigue à la moindre marche, avec douleurs abdominales et lombaires.

C'est surtout depuis un mois que le volume de l'abdomen est considérable, Pollakiurie et douleurs fréquentes.

Examen. — Le ventre est volumineux, très tendu, en « obusier ». La percussion limite une matité à convexité supérieure, très nette. La palpation détermine une douleur assez vive à droite, moins notable à gauche. Au toucher on sent l'utérus refoulé en avant ; col présentant d'anciennes déchirures. Le cul-de-sac latéral droit surtout, est encombré par une masse liquide à sensation fluctuante. Le diagnostic de kyste de l'ovaire est posé.

Opération (M. le Dr P. Vallée), 6 mars 1922. — Après laparotomie, on tombe sur une vaste poche kystique pouvant contenir 3 litres de liquide légèrement visqueux, mais clair et limpide, à point de départ du ligament large droit et ayant un semblant de pédicule produit aux dépens de ce ligament. Extirpation ; drainage ; suites normales.

OBSERVATION X (Personnelle)

(M. le Dr P. Vallée de Rouen).

Kyste primitivement inclus dans le ligament large, s'étant développé vers le cul-de-sac de Douglas

Mme L..., 29 ans.

Histoire clinique. — Dans les antécédents héréditaires et collatéraux, on remarque une tendance familiale à une puberté tardive. Une tante maternelle était atteinte d'une

tumeur volumineuse de l'abdomen qui ne fut jamais opérée (?). La malade, réglée à 17 ans, nullipare, n'a jamais fait de fausse-couche. Depuis sa puberté, toujours très bien réglée : durée trois à quatre jours. En 1917, la malade ressentit de fortes douleurs abdominales, avec paroxysmes violents, surtout localisées à gauche et qui s'accompagnèrent de vomissements. En même temps les règles deviennent *plus abondantes* et *plus rapprochées*. Un médecin, alors appelé, pratiqua un toucher rectal et posa le diagnostic de salpingite. Amélioration sous l'influence du repos.

En décembre 1922, la malade accuse un amaigrissement subit de 4500 grammes. L'examen somatique ne révèle alors rien d'extraordinaire sauf vers l'abdomen, où le palper profond décèle une tumeur très petite, dure et adhérente à l'utérus. Cette tumeur abandonnée à elle-même pendant quelques mois ne semble pas augmenter de volume. Mais subitement, la malade s'aperçoit que son abdomen grossit rapidement, puis des douleurs atroces font leur apparition au moment des règles, qui, d'un autre côté, redeviennent normales tant au point de vue abondance qu'au point de vue durée, mais s'accompagnent de vomissements.

Examen. — Au toucher vaginal on rencontre une masse fluctuante dans le cul-de-sac gauche. La région ovarienne droite semble absolument normale. Le cul-de-sac postérieur ne présente, lui non plus, rien de particulier.

Opération par M. le Dr P. Vallée, le 4 janvier 1924. — On trouve un kyste du ligament large gauche, faisant une forte saillie du volume double d'un poing au-dessus de l'utérus.

Une ponction évacuatrice au trocart ramène un liquide absolument clair. La paroi kystique est extrêmement mince,

ne gênant nullement le décollement des premiers centimètres qui s'exécute même très aisément ; mais des adhérences intimes aux tissus voisins en empêchent l'achèvement. Le kyste plonge vers le cul-de-sac postérieur et descend assez profondément pour qu'une pince à pansement intra-utérin, longue de 20 centimètres, soit nécessaire pour en atteindre le fond.

Marsupialisation. Suites opératoires normales. Guérison complète deux mois après l'intervention.

OBSERVATION XI

(Obs. de Terrier. *In* Raimondi. Th. Paris, 1897, obs. VI.)

Histoire clinique. — A. L..., 24 ans. Réglée à 18 ans irrégulièrement. *Règles abondantes.* A 21 ans commence à souffrir du ventre, pertes blanches abondantes. Bientôt les douleurs deviennent assez vives pour obliger la malade à garder le lit au moment des règles qui deviennent *de plus en plus abondantes.* En janvier 1888, poussée de pelvi-péritonite. Issue de pus par colpotomie. Deux rechutes en huit mois.

Opération le 24 octobre 1891. — Laparotomie. On tombe sur une tumeur recouverte par le feuillet séreux du ligament large. Ponction qui donne près d'un litre de liquide clair. Section du ligament large ; couronne de pinces décortication du kyste qui est largement ouvert. Résection de la plus grande partie de ce kyste et d'un segment de trompe bordant la partie antéro-supérieure. En dedans, pendant la décortication, on ouvre une deuxième loge kys-

tique plus petite et en même temps une cavité allongée à parois extrêmement minces, transparentes, ressemblant à un lymphatique dilaté. Le kyste se prolongeant très bas vers le plancher pelvien, on ne poursuit pas la décortication jusqu'au bout et on laisse en place le fond du kyste, qu'on fixe à la paroi.

OBSERVATION XII (Personnelle)

(Obs. communiquée par M. le Dr P. Vallée, de Rouen)

Kyste de l'ovaire inclus dans le ligament large gauche déterminant des hémorragies au début d'une grossesse.

Mme B..., 24 ans, entre pour : « kyste ovarien avec torsion du pédicule. »

Histoire clinique. — Les antécédents héréditaires ne décèlent rien d'intéressant. La malade réglée à 19 ans, a toujours eu des périodes douloureuses réapparaissant tous les dix-huit ou vingt jours. Les douleurs ressenties siégeaient surtout dans la région lombaire avec irradiations sur la face antérieure de la cuisse droite.

Vers l'âge de 20 ans, la malade eut des mictions douloureuses à leur fin. Les douleurs spontanées et fréquentes se localisèrent de proche en proche dans la fosse iliaque gauche. Sous l'influence du repos et d'un traitement anodin, amélioration en trois mois.

Trois ans plus tard, deux mois après son mariage, apparurent des douleurs lombaires surtout à droite, avec irradiations sur la face antérieure de la cuisse droite et qui

durèrent une semaine. Un examen pratiqué à cette époque révéla la présence d'un *kyste ovarien.*

Présentant toujours une certaine dysménorrhée, la malade resta réglée comme d'habitude, c'est-à-dire tous les vingt jours à peu près. Comme la première fois, sous l'influence du repos, ces douleurs allèrent en s'améliorant jusqu'à fin mars 1924.

A cette époque, les manifestations douloureuses redoublèrent de violence ; on nota par deux fois des vomissements et une très forte sensation de brûlure prolongée à la fin des mictions. De plus la malade observa une certaine augmentation de volume de son abdomen, qu'elle attribua à sa constipation opiniâtre.

Examen. — Les dernières règles, *dûment constatées*, remontent seulement au 9 avril et les précédentes au 18 mars ; à quelque moment que ce soit la malade n'a accusé aucun retard.

Devant les caractères aigus, énumérés précédemment on pense à un kyste ovarien avec torsion du pédicule.

Opération : 15 avril. — Après laparotomie on tombe sur un *utérus gravide* de quatre mois environ tangent à un *kyste de l'ovaire* gauche, inclus dans le ligament large, présentant de profondes adhérences annexielles gauches.

Ce kyste ne paraissant pas devoir être une cause de dystocie et les difficultés de l'extirpation complète faisant craindre l'expulsion prématurée du fœtus, l'abdomen est refermé sans autre manœuvre. Suites opératoires satisfaisantes.

La malade étant sortie du service, il ne nous a pas été donné de la suivre plus longtemps.

OBSERVATION XIII

(Communiqué par M. le Dr P. Vallée)

Kystes bilatéraux inclus dans les ligaments larges

Mme D..., 40 ans, adressée à la consultation du Dr Vallée de Rouen, par le Dr C..., avec le diagnostic de « Fibromes utérins avec métrorrhagies abondantes. »

Histoire clinique. — Cette femme réglée à 14 ans, d'une manière normale, a eu deux accouchements normaux, à termes, sans suites pathologiques. Menstruation régulière toutes les quatre semaines, de durée et d'abondance normales. Au moment où elle est adressée au Dr Vallée, elle avait depuis six mois des *métrorrhagies à apparition irrégulière* mais fréquentes, très abondantes, avec expulsion de caillots noirs, volumineux et accompagnées de douleurs vives dans tout le bas-ventre.

Examen. — Cette femme est pâle, assez anémiée.

Au toucher et palper combinés on constate que le col est médian, rigoureusement immobilisé entre deux tumeurs occupant respectivement les culs-de-sacs vaginaux droit et gauche qui présentent une dureté ligneuse rappelant de tous points la consistance des fibrômes.

Le diagnostic de fibrômes utérins est confirmé et l'intervention chirurgicale proposée et acceptée.

Quinze jours plus tard, à son arrivée à la clinique, on constate que la température s'élève tous les soirs à 38 degrés au moins. Aucun symptôme pathologique ne permettant d'expli-

quer ces élévations thermiques, on surseoit à l'intervention. Pendant les dix jours suivants, la température se maintient régulièrement à 37°,5 le matin et 38°,3 le soir. La malade est renvoyée chez elle avec ordre d'observer régulièrement la température et de revenir à la maison de santé un mois après que l'état fébrile serait disparu. Le lendemain de son retour chez elle, la malade avait une température revenue à la normale pour ne plus s'en écarter.

Opération. — Un mois plus tard : 19 mai 1921.

Laparotomie. L'utérus est remonté et médian, un peu hypertrophié et flanqué, sur ses côtés, de deux tumeurs d'un volume double du poing, incluses dans chacun des ligaments larges.

Dès que le doigt aborde la tumeur gauche, ses parois s'effondrent et laissent écouler une grande quantité de pus verdâtre et liquide ; la poche kystique est extirpée en totalité Le kyste du côté opposé est extrait assez facilement en totalité, sans effraction des parois. A son ouverture dans la cuvette, il s'écoule un liquide louche. Drainage de Mickulicz ; suites normales. En résumé il s'agissait dans ce cas de deux kystes inclus dans les ligaments larges, l'un en état de suppuration l'autre en voie de suppuration.

DISCUSSION

En étudiant nos diverses observations récoltées, soit dans un service chirurgical, soit dans la littérature, nous notons la présence fréquente, de métrorrhagies ou de ménorrhagies au cours de l'évolution des kystes ovariens ou parovariens inclus dans les ligaments larges.

Certains auteurs pensent que, seuls les kystes d'origine ovarienne pure, inclus ou non, peuvent donner lieu à des troubles menstruels (1). Dans son ouvrage sur les tumeurs du ligament large, Deniker écrit en particulier : « Il semble que pour les tumeurs liquides du ligament large, il en soit des métrorrhagies comme de la douleur. De même qu'il est indolore en effet le kyste hyalin du parovaire n'influe pas en général sur la menstruation. » Sans doute un grand nombre de kystes parovariens hyalins ne sont pas cause d'hémorrhagies mais néanmoins, on peut affirmer qu'un certain nombre de métrorrhagies et de ménorrhagies sont causées par un kyste, ovarien ou parovarien, inclus dans un ligament large. C'est ce qu'il importe de bien con-

1. Deniker, Th. Paris, 1910.

naître en pratique, surtout que, comme nous le verrons plus loin, ces hémorrhagies épousent les formes cliniques les plus variées, dirigeant vers des diagnostics erronés.

La plupart du temps, les métrorrhagies de ces sortes de kystes en imposent pour provenir d'un fibrome sous-muqueux, et c'est là l'erreur constatée le plus fréquemment ; le diagnostic différentiel de ces deux affections restant vraiment très délicat.

Les hémorrhagies se manifestent de plusieurs façons ; 1° par l'apparition des règles plus fréquemment que d'habitude ; 2° par des règles très augmentées en durée et en quantité ; 3° par des métrorrhagies très abondantes avec caillots et pertes persistantes ; 4° enfin ces pertes de sang peuvent survenir par poussées régulières en imposant pour des règles alors que ces dernières sont physiologiquement suspendues par une grossesse (obs. XII) ou la ménopause. Nous avons, parmi les quelques observations réunies, des exemples assez démonstratifs de chacun de ces cas en particulier.

L'observation I nous montre le cas de règles très augmentées en durée et en abondance, avec quelques rares pertes rouges intercalaires. Dans ce cas, où il y a coexistence d'un fibrome pédiculé volumineux et d'un kyste hyalin, les deux tumeurs ayant été extirpées en même temps, l'origine fibromateuse ou kystique des ménorrhagies est assez délicate à établir : nous noterons cependant que, de l'avis lui-même de la malade, c'est à droite qu'elle sent une

tuméfaction (le fibrome) et c'est à gauche qu'elle souffre (le kyste inclus.). La douleur n'est-elle pas ici l'indice d'une compression intense telle qu'en produisent les kystes du ligament large ? Cette compression permanente et progressive, ne semble pas provenir du fibrome qui est pédiculé, bien mobile, et situé du côté diamétralement opposé à celui du siège de la douleur.

Dans la seconde observation, le premier symptôme en date fourni par la malade elle-même se résume en : *règles irrégulières*, douloureuses, *avançant* et *durant plus longtemps*, avec *gros caillots* ; si on exclut un léger degré de pollakiurie, c'est le *symptôme ménorrhagique* qui prédomine. Il s'agissait d'un kyste inclus dans le ligament large gauche.

La troisième observation est celle d'un kyste multiloculaire du ligament large ayant toujours provoqué des règles abondantes, voire même des métrorrhagies avec caillots, et que l'on avait attribuées d'abord à de la métrite, puis à un fibrome utérin.

Deux autres exemples de règles se manifestant par *gros caillots* et avec pertes tous les quinze jours nous sont données par les observations IV et XIII ; la première concernant un kyste inclus ayant présenté des hémorrhagies intrakystiques ; la seconde se rapportant à des kystes bilatéraux, sous forte tension intrakystique.

Dans le cas de l'observation V nous notons des hémorrhagies ressemblant à s'y méprendre à des

hémorrhagies de fibrome sous-muqueux, avec *caillots* et anémie intense.

Le facteur douleur est extrêmement variable. Tantôt elle siège du côté de la tumeur, tantôt du côté opposé : dans ce cas, c'est qu'elle est due à une autre cause ; c'est ainsi que dans l'observation VI la douleur était à gauche, alors que le kyste siégeait à droite, mais l'ovaire gauche était scléreux et kystique, comme nous l'avons constaté à l'opération.

Les observations VII et VIII nous offrent les cas types de règles augmentées de durée, persistantes, dues à la présence d'un kyste. Chez la première de ces deux malades cependant, la présence d'une salpingite rend plus discutable l'étiologie des pertes (ch. VI).

En étudiant soigneusement les différentes étapes du syndrome hémorrhagique de l'observation IX, nous constaterons que la cessation brusque des pertes rouges, coïncide d'une façon frappante avec l'augmentation de volume de l'abdomen et les phénomènes de compression pelvienne (pollakiurie, douleur, etc.). Quant à la métrite hémorrhagique, apparue à la suite des avortements, ne doit-on pas attribuer un peu à une autre cause qu'à de la rétention intra-utérine pure, sa persistance rebelle à plusieurs curettages et, chose plus extraordinaire, sa guérison spontanée ? Sans nier ici l'existence d'hémorrhagies absolument banales d'origine utérine, suite de fausse-couche, nous pensons que la réapparition des pertes après le premier curettage serait plutôt

liée à la compression exercée par le kyste, alors intra-ligamentaire. Par la suite, ce kyste amincissant de plus en plus l'un des feuillets, a fini par s'extérioriser, évoluant vers la cavité abdominale en se taillant une sorte de pédicule et n'exerçant plus, à partir de ce moment, une compression intense uniquement localisée aux plexus du ligament large. Cette libération du sympathique pelvien et des vaisseaux aurait amené de suite un retour à la circulation quasi-normale, avec disparition des phénomènes hémorrhagiques.

Dans le même ordre d'idée, mais présentant des phénomènes beaucoup moins importants, nous présentons l'observation X où les ménorrhagies cessèrent également à partir du moment où la malade constata l'augmentation de volume de son abdomen. Cette observation est à comparer avec l'observation XI dans laquelle le kyste multiloculaire présentait une poche compressive et un diverticule vers le plancher pelvien.

Les kystes de l'ovaire compliquant ou évoluant parallèlement à une grossesse sont fréquents. On les a signalés depuis longtemps comme une cause de dystocie annexielle. Mais l'observation XII nous montre un kyste uniloculaire inclus dans un ligament large et qui, exerçant du fait de cette inclusion, son effet compressif sur les vaisseaux et les nerfs pelviens, était l'unique cause de pertes sanguines réapparaissant assez régulièrement pour faire croire à une menstruation un peu troublée, alors que

l'on était en présence d'une grossesse de quatre mois environ (fig. 4).

Enfin, nous avons un bel exemple de kystes inclus bilatéraux par l'observation XIII, figure 5. Dans un tel cas, l'erreur de diagnostic est à peu près inévitable.

CHAPITRE IV

LES KYSTES INTRALIGAMENTAIRES AU POINT DE VUE ANATOMO-PATHOLOGIQUE

Nous avons vu précédemment la difficulté pratique de séparer les kystes de l'ovaire *vrais*, des kystes parovariens quand on se trouve en présence d'une de ces tumeurs incluse dans le ligament large. L'examen histologique est souvent seul à pouvoir trancher la question et encore l'accord n'est pas absolument complet entre les divers auteurs quant à savoir si les kystes du parovaire répondent toujours à la forme classique. On a longtemps cru que les kystes originaires du parovaire étaient *uniloculaires*, *à paroi mince* et à *contenu clair*, mais Alb. Doran a réuni un certain nombre de pièces contraires à cette théorie de l'origine uniquement parovarienne des kystes inclus dans les ligaments larges. Ce seraient tout simplement pour lui des kystes lacuneux, autrefois connus sous le nom d'hygromas sous séreux de Verneuil. Dans son *Aperçu de l'état des kystes paraovariques*, à propos d'un kyste séreux du ligament large (juin 1888), Mangin croit que ces kystes peuvent parfaitement prendre naissance dans le tissu connectif tout à fait indépendant du parovarium.

Non content de cela, De Sinety prétend que leur développement à partir de l'organe de Rosenmüller doit être considéré comme très douteux. Il les apparente aux épithéliomas mucoïdes de Malassez, se basant, pour cela, sur ce que l'on rencontre des kystes de l'ovaire, sans cellules caliciformes, contenant du liquide aussi clair et limpide que celui des kystes du ligament large d'origine parovarique.

Quelle que soit l'origine embryologique de ces tumeurs, leur majeure partie est constituée par des kystes hyalins, habituellement uniloculaires.

En 1889, Lawson Tait a signalé avoir opéré un kyste hyalin où il a compté six sacs accolés. Spencer Wells, d'autre part et d'après le même auteur, en aurait opéré de biloculaires. En examinant soigneusement toutes les pièces opératoires, on peut trouver de toutes petites cavités secondaires, du volume de grains de chènevis, encastrées dans les parois des poches qui semblent pourtant uniques à l'examen macroscopique rapide.

S. Pozzi, avait discerné une autre variété de kystes parovariens purs, qu'il avait appelés : kystes parovariens papillaires. Les différences notables existant entre ces deux sortes n'exclut pas la possibilité d'une similitude d'origine, à tel point que Lawson Tait croit que ces derniers ne seraient qu'une forme évolutive des précédents. Nous énumérerons rapidement les grosses différences anatomo-pathologiques que l'on a décrites à leur sujet (1). La paroi de la

1. S. Pozzi. *Gynécologie clinique et opératoire.*

poche des kystes hyalins est mince, sa surface externe est généralement recouverte sans adhérences par les feuillets du ligament large dans tous les points où elle n'est pas en contact immédiat avec les parois du pelvis ou les organes voisins. Le pédicule large que l'on rencontre parfois est dû à une sorte d'élongation du ligament large. Si l'on a affaire à un kyste sessile, il n'est uni aux parties voisines qu'assez lâchement. Quand on le trouve profondément adhérent, comme dans nos observations X et XIII (fig. 3) c'est qu'il y a eu inflammation antérieure. Le plus souvent sa couleur est blanche, parfois légèrement verdâtre, les vaisseaux minuscules du revêtement péritonéal se dessinent par transparence. Dès le début du développement du néoplasme, l'aileron contenant la trompe s'est trouvé, presque toujours dédoublé et c'est pourquoi l'on trouve la trompe accolée à la surface du kyste. L'ovaire se trouve souvent rejeté soit sur le côté externe, soit plus fréquemment encore sur la face postérieure de la tumeur, aplati parfois, généralement nettement visible.

L'examen histologique pratiqué sur les éléments de la surface interne lisse, ont montré qu'il s'agissait d'un épithélium à cils vibratiles, parfois combiné à l'épithélium cylindrique ordinaire.

Liquide. — Le liquide contenu dans ces kyste est souvent très clair, limpide, presque eau de roche. Sa densité généralement est peu élevée, 1002 à 1008 quoique assez souvent riche en Na. Cl. La chaleur ne le précipite pas et on n'y trouve presque jamais

d'albumine ou de paraalbumine, comme l'avait constaté le premier Bird en 1851 ; à moins qu'il n'y ait eu suppuration ou épanchement sanguin intrakystique. La paralbumine y aurait été décelée par Spiegelberg, d'après de Sinéty ; mais dans ce cas particulier ne s'agirait-il pas de kystes papillaires du ligament large ? (Pozzi).

Si, comme nous l'avons dit précédemment, le kyste hyalin est le plus fréquemment rencontré dans le ligament large, avec sa paroi lisse, son contenu liquide transparent, il existe indubitablement une variété qui présente des productions papillaires. Là les auteurs voient de différentes façons : certains pensent à une variété absolument spéciale, d'autres au contraire pensent à une phase évolutive de la forme précédente : c'est du moins l'avis de Tait.

Doran, lui, croit que ces kystes papillaires « proviendraient du parovaire et mériteraient seuls le nom de kystes parovariens, tandis que les kystes sans végétations et à contenu purement liquide naîtraient dans l'épaisseur du ligament large, indépendamment de tout vestige embryonnaire. L'absence d'épithélium vibratile dans les premiers n'infirmerait nullement leur origine ». Un autre auteur, Fischel (*Ueber Parovarialcysten und Parovarielle kystome*) a remarqué après Waldeyer, que l'épithélium du corps de Wolff n'est pas, à l'origine, pourvu de cils vibratiles, en sorte que le revêtement d'épithélium cubique non cilié peut représenter le premier

type de l'épithélium wolffien dans les formations kystiques.

Quels que soient les avis des anatomo-pathologistes il faut être averti de l'existence de cette variété. Une certaine confusion a régné longtemps à propos des deux désignations : *kystes parovariens* et *kystes du ligament large.*

Certains, en effet, en faisaient deux termes synonymes, à tort croyons-nous. Ils croyaient aussi que ces kystes parovariens présentaient toujours une paroi mince et un contenu transparent, non filant, et pauvre en matières albuminoïdes. Cette variété est évidemment la plus fréquente, mais non la seule et unique. Il y a des kystes parovariens qui ont un contenu visqueux : dans ce cas leurs parois présentent des végétations papillaires. Le contenu, d'autre part, peut être rendu albumineux et plus ou moins coloré par des extravasations sanguines, récentes ou anciennes. Ces différents éléments ne suffisent pas pour faire une confusion de ces kystes avec des kystes mucoïdes de l'ovaire exceptionnellement inclus dans le ligament large.

Des observations de Terrillon publiées en 1887 sous le titre *Sur une variété de kyste parovarien et ses rapports avec les kystes de l'ovaire* font facilement constater qu'il s'agit là de la variété papillaire de kystes parovariens.

Le gros élément du diagnostic anatomo-pathologique réside en ce fait que, abstraction faite des cavités presque microscopiques des parois les kystes

intraligamentaires nés sur place sont uniloculaires (fig. 2), tandis que les kystes de l'ovaire sont la plupart multiloculaires. Dans les cas à confusion, il s'agirait donc d'une grossière analogie.

Parfois, en se développant du côté de la cavité abdominale, ces kystes acquièrent une certaine mobilité et arrivent à se confectionner une sorte de pédicule lamellaire par étirement du ligament large. M. Quénu rapporte un cas de ce genre qui était de plus accompagné d'ascite, due, semble-t-il, à la mobilité extrême de la tumeur (1). Nous en avons rencontré 2 cas, signalés dans nos observations (IX et X).

Tous ces kystes sont d'ordinaire très bénins, mais ils peuvent dans certains cas devenir très malins, exemple cette jeune malade opérée par Tait d'un kyste parovarien d'apparence très simple et qui présenta, six semaines après l'intervention, de l'infection ganglionnaire. Trois mois après des métastases cancéreuses dans divers organes entraînaient la mort de l'opérée.

Nous avons relaté dans notre observation V, un cas de kyste dermoïde trouvé inclus dans le ligament large gauche chez une malade de 29 ans. Nous ne saurions affirmer qu'il s'agissait là d'un kyste venu de l'ovaire ou d'un kyste dermoïde provenant d'un ovaire aberrant situé entre les feuillets du ligament. Son énucléation facile et l'absence d'adhérence feraient volontiers pencher pour cette dernière hypo-

1. *Revue de chirurgie*, 1890.

thèse. Quoi qu'il en soit cette variété a été signalée par Tait, par Sænger (*Centr. f. Gyn.*, 1889), par Répin (1) et Poupinel (2).

L'enclavement excessif de l'ovaire par malformation congénitale serait la cause, pour Freund, des kystes ovariques prolifères glandulaires ou papillaires rencontrés entre les feuillets des ligaments larges.

Pour ce qui nous concerne, il ne semble pas que la variété histologique du kyste influe d'une façon spéciale sur les métrorrhagies constatées. Cependant les kystes hyalins ont l'air d'avoir une évolution un peu particulière, du fait de la faible épaisseur de leur paroi, de son élasticité et de leur tendance à ne pas contracter d'adhérences avec le voisinage. Cette propriété leur permet de se loger plus facilement vers le bas et de s'extérioriser mieux que les autres soit vers le plancher pelvien soit vers le Douglas. Ils ne provoqueraient donc de la compression que pendant un temps relativement court de leur évolution et cela pourrait bien correspondre à la période clinique des ménorrhagies que nous signalons d'autre part.

1. *De l'origine parthénogénétique des kystes dermoïdes de l'ovaire.* Paris, 1891.
2. Thèse de Paris, 1886.

CHAPITRE V

DES DIVERSES TUMEURS DU LIGAMENT LARGE

Nous rappellerons que les kystes ovariens et parovariens ne sont pas les seules tumeurs que l'on peut rencontrer incluses dans les ligaments larges. Des *corps fibreux* indépendants de l'utérus y ont été observés. Leur genèse est trop complexe pour qu'on essaye ici de discuter la question. Klob, Kiwisch et Virchow (1) croient qu'ils sont dus à une migration de corps fibreux provenant de l'utérus, Sænger, Bilfinger et Freund défendent l'origine spontanée sur place de ceux qu'ils ont rencontrés. Bilfinger notamment cite l'observation d'un fibrome intra-ligamentaire du volume d'un œuf de dinde, trouvé à la nécropsie d'une femme de 56 ans, et qui était certainement autochtone. M. Tédenat, de Montpellier, a présenté l'observation de fibro-myomes des ligaments larges pesant 7 kilogrammes, après évacuation d'un kysto-myome contenant 8 litres de liquide, près d'un utérus sain et normal. Leur texture histologique était beaucoup plus lâche que celle des myomes utérins habituels (2).

1. *Pathologie des tumeurs*, t. III, p. 229.
2. S. Pozzi, *loc. cit.*

D'après Deniker (1), cliniquement les tumeurs du ligament large : fibromes, adénomyomes, sarcomes, myxofibromes, kystes de toutes natures ont énormément de ressemblance à cause de leur caractère commun d'évoluer entre les feuillets du ligament large ; c'est ce qui fait que le plus souvent on ne va pas plus loin que le diagnostic topographique. Les fibromes ramollis ressemblent à des tumeurs liquides et le cas est fréquent des kystes à parois épaissies entourés d'adhérences donnant souvent l'impression d'une masse solide.

Il est évident que le diagnostic différentiel a toujours été et reste encore très délicat entre kystes inclus et les autres tumeurs des ligaments larges et, cliniquement nous nous rallions à la façon de voir de M. Stroheker (2) « Quand la tumeur est petite, ne dépassant pas le poing, occupe la situation normale de l'ovaire, le diagnostic est relativement aisé, grâce à la forme, à la position, aux rapports qui existent avec le ligament large. Quand elle est plus volumineuse et acquiert les dimensions d'une tête d'adulte elle est déjà abdominale et la palpation nous fait sentir une tumeur nettement liquide, fluctuante, donnant la sensation du choc en retour. Il est toujours très difficile, pour ne pas dire impossible de distinguer certains fibromes des kystes de l'ovaire inclus dans le ligament large, des kystes du paro-

1. Deniker, thèse Paris, 1910.
2. Stroheker, thèse Paris, 1902.

vaire et des kystes dermoïdes de la même région ; ils présentent à peu près les mêmes caractères. Ces derniers, rares d'ailleurs, déterminent parfois de vives douleurs ».

La plupart des tumeurs nées dans la portion basse du ligament large, n'ont aucune tendance, quelqu'en soit le volume, à dédoubler le mésosalpinx, sa résistance est considérable et M. Deniker présente le cas d'un fibrome de 0,25 de diamètre qui ne l'avait pas dédoublé, fait signalé par Alban Doran. Mais les tumeurs nées dans le mésosalpinx et qui, pour la plupart, sont des kystes, dédoublent rapidement ce dernier. D'ailleurs, ces kystes du mésosalpinx, non adhérents, donnent l'impression de grande mobilité et seraient d'un diagnostic difficile, s'ils n'avaient pour eux « une absence de symptomatologie fonctionnelle assez souvent caractéristique » (1). C'est pourquoi, à cette absence de symtomatologie fonctionnelle, si caractéristique soit-elle, serait-il heureux d'ajouter quelques signes qui, pour ne pas être absolument pathognomoniques, peuvent assez souvent diriger vers le diagnostic.

Les salpingites kystiques et particulièrement l'*hydro-salpinx*, peuvent en imposer quelquefois pour un kyste intra-ligamentaire. On a en effet décrit des formes de pyo-salpingites qui se seraient peu à peu transformées en kystes hématiques et en kystes séreux. On l'explique par ce fait que l'abcès salpingien

1. Deniker, *loc. cit.*

peut, comme un abcès froid, clarifier son pus, dont les éléments solides adhèrent à la paroi, tandis que la sérosité augmente. Ceci, en somme, serait le mécanisme de production des hydro-salpinx. C'est l'oblitération des deux extrémités de la trompe qui préside à tout cet ensemble pathologique, le plus souvent par invagination de l'extrémité ovarique et adhérence consécutive des franges.

Dans ces cas l'ovaire se fusionne fréquemment plus ou moins intimement avec le kyste salpingien et le pavillon de la trompe est lui-même adhérent à la masse ovaro-tubaire. A noter en plus, la fréquence des ovaires *scléro-kystiques* dans les cas de dégénérescence kystique des salpingites collectées. L'ovaire et la trompe se trouvent fixés vers le cul-de-sac de Douglas par des adhérences parties de leur périphérie. La déviation de l'utérus est presque la règle du fait de ces adhérences (Pozzi).

Le volume de ces kystes variable, est en moyenne de celui d'une poire, mais il peut atteindre les dimensions d'une tête de fœtus.

La coexistence de ces kystes salpingiens avec un kyste du ligament large, entraîne fréquemment ce dernier vers la suppuration. Les kystes ovariens pédiculés sont beaucoup moins susceptibles d'être infectés à cause de leur mobilité relative et d'une intimité bien moindre avec le réseau lymphatique intéressé.

J.-W. Elliot signale qu'un kyste du ligament large peut parfaitement se mettre en communication avec

le kyste salpingien et y adhérer intimement. Un examen histologique des deux tumeurs sœurs tranche la question de différenciation.

Il n'est pas douteux que la formation d'abcès de l'ovaire par contagion tubaire est préparée et favorisée par un petit kyste préexistant folliculaire ou du corps jaune.

L'*hydro salpinx*, lui, très anciennement connu (Abraham Cyprianus, Amsterdam, 1707) c'est l'hydropisie tubaire des vieux auteurs, a fait fréquemment les frais de nombreuses erreurs de diagnostic. Sa soudure avec un volumineux kyste du ligament large, par résorption de la cloison, a pu faire croire que son volume pouvait atteindre des dimensions colossales ; il semble bien réellement, qu'il ne peut guère dépasser celui d'une noix de coco.

A. Richard (1) a vu des ovaires scléro-kystiques se greffer parfois à une trompe dilatée qui communique avec eux. Hildebrandt a rencontré des kystes tubo-ovariens dus à des kystes prolifères et présentant de ce fait d'énormes dimensions. Olshausen, de son côté, a vu 2 cas analogues certainement dépendant de kystes du ligament large.

Cependant les gros kystes, communiquant avec une trompe hydropique, se trouvent de ce fait dans la possibilité de vider une partie de leur contenu dès que la pression du liquide intra-kystique devient suffisante pour chasser par la trompe restée per-

1. Mém. de la Soc. de chirurg., 1853.

méable le trop plein de la production séreuse (1).

L'étiologie de la production de ces kystes composés, donne libre cours à plusieurs hypothèses : on peut se demander si l'adhérence de la trompe à l'ovaire précède ou suit la formation du kyste. L'inflammation de l'ovaire est peut-être cause de l'adhérence secondaire, ou y a-t-il coïncidence d'hydro-salpinx et de kyste ovarien réunis en une seule poche, comme nous l'avons vu plus haut, par résorption de la cloison ? Enfin, comme Gottschalk, peut-on penser que le début est un kyste parti du follicule de de Graaf ? Pour quelques auteurs, ce serait ce dernier processus qui semblerait le plus vraisemblable (Pozzi).

L'erreur est-elle possible entre une *collection purulente* du ligament large et un kyste ? C'est peu probable, la tumeur kystique ayant une consistance élastique ou fluctuante, souvent latérale, unique et accessible seulement à la palpation bimanuelle et non par le toucher seul. L'antécédent récent d'un état puerpéral et les caractères aigus qui s'en suivent, surtout la douleur provoquée par le toucher comme dans tous les cas suppuratifs, sont d'autres éléments de diagnostic.

Waldeyer et Beigel ont signalé depuis longtemps l'existence possible d'*ovaires surnuméraires* placés au-dessus de l'ovaire normal et qui pourraient

1. Nous avons rapporté une observation ancienne de Jean Fernel au cours de notre historique, qui semble bien s'adapter ici.

non seulement passer pour de petits kystes, mais aussi donner naissance à de véritables kystes ; leur volume ne dépasse jamais celui d'une grosse cerise ou d'une petite prune. Cependant Olshausen, qui passe pour connaître parfaitement la question des kystes des ligaments larges, est d'avis que l'on peut les diagnostiquer dans la majorité des cas.

Les *lipomes* du ligament large sont rares.

On peut les prendre pour des kystes. Ils sont généralement très gros et d'un mauvais pronostic opératoire.

Les *néoplasmes malins*, épithéliomes et sarcomes ne sont le plus souvent que des métastases ou des extensions de tumeurs voisines.

Les *varices* et la *phlébite* des veines utéro-ovariennes, bien étudiées par Winckel qui a même observé des thrombus, doivent entrer en ligne de compte.

Les *kystes hydatiques* partis de l'espace pelvirectal supérieur peuvent aussi s'insinuer dans le ligament large et parfois passer de là dans la fosse iliaque (Freund).

Les *kystes des ligaments ronds* peuvent être attribués à la persistance du conduit péritonéal de Nuck qui entoure le ligament rond pendant la vie intra-utérine. Cette origine des kystes du ligament rond n'est d'ailleurs pas absolument démontrée et pour E. H. Weber, le gubernaculum de Hunter, futur ligament rond, primitivement creux, pourrait persister accidentellement à l'état fœtal favorisant ainsi

l'éclosion kystique (Schrœder : *Mal. des organes génitaux de la femme*, trad. franc., 1886).

La *tuberculose des trompes* se traduit le plus souvent sous forme de salpingite. On peut dans certains cas sentir une tumeur salpingienne noueuse à la palpation. Des poussées aiguës de pelvi-péritonite sont fréquentes, mais non pathognomoniques, puisqu'on les rencontre dans presque tous les pyosalpinx (Pozzi).

Le diagnostic de toutes ces tumeurs avec le kyste intraligamentaire est des plus délicats, quoique ce dernier soit généralement plus latéral et ne semble pas, au palper, isolé de l'utérus par un pédicule plus ou moins long, comme cela se rencontre si souvent dans le kyste tubaire. D'autre part, le caractère des métrorrhagies et l'étude clinique des règles pourra renseigner sur la localisation intraligamentaire de la tumeur et sa nature kystique.

CHAPITRE VI

SYMPTOMES ET COMPLICATIONS DES KYSTES DU LIGAMENT LARGE

Exposé des métrorrhagies symptomatiques

Etiologie. — Les kystes des ligaments larges se manifestent, comme leurs congénères non inclus, pendant la période d'activité sexuelle de la femme. Malgré cela, il est à peu près certain que non seulement le germe de presque toutes ces tumeurs existe dès la période fœtale, mais que le néoplasme lui-même a parfois débuté dès cette époque demeurant à l'état latent jusqu'au moment de la puberté où l'impulsion, due à la congestion de tout l'appareil génital, lui permet de se développer.

Doran, Winckel, de Sinéty ont rencontré chez le fœtus à terme de petites cavités kystiques dont la signification et l'évolution ultérieure ne sont pas déterminées. On possède un certain nombre d'observations de kystes prolifères qui tendent à démontrer leur origine embryonnaire.

L'âge auquel on les rencontre varie entre 16 et 75 ans, même plus évidemment, puisque ce sont des tumeurs bénignes souvent compatibles avec une longue survie.

Sans en faire une infirmité héréditaire, il est intéressant de signaler l'apparition de kystes parovariens chez deux sœurs, au même âge. On en a signalé chez des mères et des tantes maternelles de malades opérées, etc...

Symptomatologie. — Si nous notons les raisons qui ont amené les malades de nos observations à consulter, nous voyons comme principaux symptômes : la *douleur*, soit spontanée, soit provoquée par l'apparition des règles ; les troubles *généraux*, vagues, qui sont, en somme, des formes atténuées du syndrome dit *utérin* ; les signes de *compression* au début : pollakiurie, douleurs de miction ; enfin les *troubles de la menstruation*, se manifestant le plus souvent par des ménorrhagies, des règles trop fréquentes, trop abondantes, avec ou sans pertes hémorrhagiques entre les périodes normales. Nous étudierons successivement chacun de ces signes en particulier et nous verrons quelle importance lui attribuer dans la symptomatologie clinique de l'affection.

Douleurs. — Presque toujours les douleurs sont sourdes, avec sensation de pesanteur dans le bas-ventre ; elles présentent des paroxysmes violents, à tendance parfois lypothimiques. Ces formes douloureuses paroxystiques peuvent se présenter d'emblée sans autres phénomènes précurseurs et en imposer pour une grossesse tubaire rompue, surtout s'il y a coïncidence de métrorrhagies, fréquentes dans ces cas de compression intense, et entraînant de ce fait

une intervention, nécessaire évidemment, mais ne présentant aucun caractère d'urgence.

Le plus souvent la douleur se manifeste lors de la menstruation, quelquefois un peu avant, et cesse avec les règles : aucun des sédatifs gynécologiques habituels, sauf les opiacés, ne saurait calmer ces dyménorrhées des kystes inclus, qui vont, comme nous le disions précédemment, jusqu'à l'état pré-syncopal. La plupart de ces malades sont obligées de garder le lit pendant plusieurs jours, surtout que, généralement, des ménorrhagies abondantes ajoutent leur effet de dépression à la violence des douleurs abdominales. Nous avons noté de temps en temps, une leucorrhée abondante, pouvant faire croire à une métrite catarrhale banale ; cette leucorrhée n'est que la manifestation d'une pseudo-métrite provoquée par l'exsudation des muqueuses tubaire et utérine, dont la circulation de retour est considérablement gênée par la tumeur incluse, traduction d'un véritable œdème de compression dû, autant à la gêne mécanique, qu'aux troubles vaso-moteurs d'origine nerveuse.

L'état général se trouve fatalement et rapidement atteint ; on signale parfois de l'amaigrissement, de la pâleur et de l'anorexie, le plus souvent des troubles réflexes dus à la congestion et aux tiraillements des annexes, et à l'état d'insuffisance glandulaire ovarienne qui s'en suit. Céphalées, vomissements, bouffées de chaleur sont les prodromes de ces affections.

A la période, en quelque sorte, latente dont nous

venons d'énumérer les grands symptômes, fait suite la période dite de *tuméfaction*. La transition est bien souvent insensible entre ces deux stades, la différence réside surtout en ce fait que, cliniquement, la tumeur pelvienne devient décelable au palper et au toucher combinés.

C'est à partir de ce moment que l'on note le début de troubles de plus en plus considérables.

Les signes de *Compression vésicale* sont parmi ceux dont nos malades se sont le plus souvent plaint. Ils se manifestent par de la pollakiurie, surtout nocturne, accompagée, dans certains cas, de dysurie et de mictions douloureuses, rappelant celles constatées au cours des cystites du col. Les phénomènes de compression du rectum seraient plus fréquents dans les kystes ovariens à long pédicule et à évolution libre, car, comme le fait remarquer S. Pozzi, lorsque cette tumeur a atteint un volume double ou triple de celui de l'ovaire sain, son propre poids la fait tomber dans le Douglas. Il n'y a guère qu'en cas de rétroversion utérine, qui lui barre la route, qu'elle peut rester fixée sur les côtés ou en avant; on reconnaît alors sa présence par la palpation bimanuelle et sa nature ovarique est affirmée par son siège et ses connexions.

Pour ce qui est du diagnostic entre les deux sortes de kystes, inclus ou libre, il suffit généralement de rechercher la présence d'un *pédicule*, soit par le toucher ordinaire combiné au palper, soit après avoir abaissé l'utérus, pratiqué un toucher

rectal puis un palper abdominal à deux mains. Dans le cas de tumeur nettement pédiculée, elle est très mobile et ne peut être sentie par le toucher vaginal que si on la refoule de haut en bas avec la main extérieure ; quand la tumeur est incluse dans le ligament large, dure, étant donnés le petit volume et la forte tension de la poche, peu élastique et rarement irrégulière, elle paraît souvent faire corps avec l'utérus, mais un examen prolongé et attentif fera découvrir, dans la plupart des cas un sillon de séparation entre le kyste et le corps utérin qui, même pour une tumeur minime, se trouve dévié, suivant les cas, dans la direction opposée à celle du siège de la tumeur.

On a prétendu que les kystes bilatéraux étaient presque toujours des kystes papillaires et qu'on les reconnaissait au toucher par la sensation de végétations en crête de coq à leur surface, décelables même à travers les culs-de-sac vaginaux. Le cas qu'il nous a été donné d'observer (observation XIII, figure 5) ne donnait nullement cette impression : il n'y avait aucune formation papillaire et, d'ailleurs, l'ascite, signalée comme concomitante de cette variété, manquait également.

Les tuméfactions formées par la présence d'ovaires *scléro-kystiques*, grâce à leurs petites dimensions, restent indéfiniment pelviennes et on les trouve tantôt sur les côtés de l'utérus, tantôt dans le Douglas où des adhérences peuvent les maintenir fixées. Il est à remarquer que leurs symptômes primordiaux

et des plus constants sont : l'hémorrhagie à forme ménorrhagique, par conséquent sans pertes intercalaires, et la douleur, rappelant par sa persistance, les états salpingiens. Lawson-Tait, qui a fait une excellente étude de ces ovaires scléreux et kystiques, les considère comme le résultat de petits kystes folliculaires.

Complications. — Les différentes complications, que l'on peut rencontrer au cours de l'évolution des kystes intraligamentaires, peuvent-elles influer d'une façon quelconque sur les troubles hémorrhagiques que nous observons? D'après ce qui se dégage de nos diverses observations, les différences, créées par les complications, n'ont souvent d'effet qu'au point de vue opératoire ou post-opératoire.

Adhérences. — Les adhérences, par exemple (observations X et XI) qui ont été favorisées par l'altération de la paroi, gênent très souvent la décortication. D'autre part, des kystes non inclus ont pu faire croire à leur inclusion, précisément à cause d'adhérences intimes aux annexes, ou par ce fait que la trompe et son méso se rabattent sur la tumeur qu'ils coiffent et à laquelle ils adhèrent (1) (fig. 3).

Torsion du pédicule. — Selon la remarque de Morestin, il faut, pour que la torsion du pédicule puisse avoir lieu, une mobilité suffisante de la tumeur. Or, *a priori*, les kystes inclus devraient en

1. Reynier, *Sem. gynéc.*, mars 1896. Laroche. Th. Paris, 1896.

être à l'abri à cause de leur situation anatomique et de l'absence fréquente du pédicule. Malgré cela cette complication existe incontestablement, Tait (1879) et après lui Bouilly, Goldberg, Lerivrain, Péraire et d'autres en ont signalé des cas. La pédiculisation se remarque particulièrement dans les kystes du mésosalpinx ; certains arrivent à évoluer en dehors des ligaments larges, soit en se constituant un pédicule aux dépens d'un des feuillets (Labadie-Lagrave et Legueu) ou, après avoir dédoublé les feuillets et s'être insinué entre eux ils arrivent à se développer vers le plancher pelvien en dehors du péritoine (J.-L. Faure et Siredey). D'autres fois, refoulant le feuillet antérieur, le kyste bascule ensuite par-dessus l'aileron salpingien.

Ces pédicules offrent des dimensions variables, quoique souvent plus courts que ceux des kystes à évolution abdominale.

Certains auteurs ont prétendu à la bénignité relative de la torsion pédiculaire des kystes inclus, à cause de la largeur considérable du pédicule grâce à laquelle la circulation peut s'établir malgré la torsion. De plus, la trompe, souvent prise dans le pédicule, joue le rôle de coussin protecteur des vaisseaux, car l'altération semble surtout provenir du degré de compression des vaisseaux pédiculaires. Il est raisonnable de ne pas exagérer ce semblant de bénignité car L. Tait, lui-même, rapporte les observations de parois sphacélées avec pédicules noirs et putrides. En admettant que ce cas peut être excep-

tionnel, il n'en reste pas moins vrai que l'on rencontre couramment des kystes à parois altérées, souvent congestionnées et à contenu rosé, preuve d'extravasations sanguines par lésions vasculaires (Deniker).

Les causes de la torsion restent obscures, quoique l'état puerpéral semble y jouer un rôle important, le kyste n'étant plus aussi bien « calé » après l'évacuation du contenu utérin (Vanverts).

Ces phénomènes de torsion ne sont pas sans avoir un retentissement sur la tension intrakystique et par conséquent sur l'apparition de certaines métrorrhagies.

Suppuration. — Moins fréquemment signalée, comme complication, que la torsion, il n'est pas douteux qu'on peut voir survenir de la suppuration intrakystique. Plus fréquente autrefois qu'aujourd'hui, à cause des ponctions évacuatrices que l'on pratiquait *larga manu* : il y avait alors ensemencement septique hétérogène. M. Legueu (1) a présenté un cas de suppuration d'un kyste tubo-ovarien inclus, dont l'origine infectieuse pouvait, sans doute, être admise. Quant aux suppurations dites *spontanées*, on leur donne une autre étiologie ; l'accès des germes serait favorisé par les adhérences avec des trompes atteintes de salpingite ou de pyosalpinx. Des embolies septiques, parties d'un utérus infecté, ne peuvent-elles pas aussi jouer le même rôle ? On a

1. Legueu, *Bull. Soc. Obst. gyn. et ped.* Paris, 2 juin 1899.

souvent remarqué la suppuration de kystes dermoïdes à la suite d'une infection puerpérale, même à forme légère : localisation probable d'une septicémie au début (obs. XIII). Cependant, dans un cas de M. Mauclaire, le pus était stérile.

Le pus de ces poches est sous forte tension et la paroi peut déjà subir un commencement de sphacèle, voire même de gangrène partielle (1). C'est pourquoi la palpation de ces tumeurs ne se précisant bien, comme nous l'avons vu, qu'au toucher bimanuel, il est recommandé de pratiquer ce toucher avec la plus grande douceur, car des examens trop violents ont provoqué la rupture de kystes purulents, parfois suivie de mort par infection (fig. 5).

Dégénérescence. — Nous rappellerons en passant, que tous les kystes, glandulaires et même dermoïdes, peuvent, à un moment donné et pour des raisons très obscures, présenter une dégénérescence cancéreuse, dont le pronostic, comme bien on pense, est des plus défavorables. La dégénérescence *calcaire*, qui donne au kyste l'aspect d'une coque osseuse, a a été observée quelquefois (2).

Métrorrhagies. — Les troubles de la menstruation et les métrorrhagies sont ici de première importance ; il peut y avoir : dysménorrhée, règles rapprochées, ménorrhagies et métrorrhagies. Un certain nombre d'auteurs, et nous partageons leur avis, ont rapporté à ces dernières de prétendus

1. Tait, *Gangrène secondaire à une torsion*.
2. Le Bec-Routier. Soc. de Chir. Paris, 1905.

retours de règles chez des femmes ayant dépassé leur ménopause.

Mais ces hémorrhagies symptomatiques n'apparaissent que si le kyste est parfaitement inclus ; les exceptions sont en effet, pour la plupart, relevées chez des malades ayant présenté des signes de kystes inclus qui avaient évolué vers la cavité abdominale et, extériorisant ainsi une grande partie de leur contenu, les phénomènes de compression intraligamentaires se trouvaient, de ce fait, considérablement diminués. C'est un de ces cas que nous voyons dans notre observation X : un kyste hyalin, né dans le ligament large, évolue sans phénomènes de compression et partant sans hémorrhagies vers l'extériorisation hors du ligament, puis glisse, en arrière et en bas, vers le cul-de-sac de Douglas, d'où il ne peut être extrait à cause des adhérences contractées. Une autre observation, non moins intéressante, est rapportée sous le n° IX. Pendant plusieurs années la malade accuse des métrorrhagies considérables, des douleurs abdominales, aucun phénomènes de tumeur volumineuse du pelvis ; puis les métrorrhagies cessent, d'autant plus nettement que la ménopause était survenue entre temps, mais on constate une augmentation rapide du volume de l'abdomen et des signes de compression imputables au kyste qui, d'enclavé, qu'il était dans le ligament large au moment des hémorrhagies dont il devait être la cause par compression bien localisée, était devenu libre par en haut vers la cavité abdominale.

Ces métrorrhagies ont les caractères habituels des pertes constatées au cours des fibromes sous-muqueux de l'utérus, sans cependant présenter les caractères de gravité que ces derniers peuvent parfois revêtir (hémorrhagies répétées déterminant l'état syncopal par anémie aiguë). Les malades accusent généralement la présence, dans leurs pertes, de caillots sanguins volumineux et comme des *morceaux de foie*, comparaison ménagère assez édifiante. D'autres fois elles se bornent à des ménorrhagies, ou à des règles abondantes qui durent simplement beaucoup plus qu'à l'habitude (8-10 jours). Etant donné que, jusqu'au quatrième mois de la grossesse, le passage est encore relativement libre entre l'œuf et la caduque, l'écoulement provoqué par le kyste inclus persiste et le diagnostic de grossesse se trouve alors plus difficile à établir.

C'est ainsi que nous signalons dans une de nos observations (obs. XII), des hémorrhagies bénignes réapparaissant périodiquement tous les dix-huit ou vingt jours et en imposant de ce fait, pour des règles ayant un peu d'avance, chez une femme enceinte de plusieurs mois (fig. 4).

Etiologie. — Il faut tenir compte, pour expliquer l'apparition des métrorrhagies, de la dilatation presque constante des veines du ligament large qui entraîne un état congestif intense dans tout le petit bassin. Cette grande vascularisation, encore plus appréciable quand les feuillets se trouvent dédoublés par une tumeur, peut contenir dans son réseau

des veines aussi volumineuses que des veines caves (1).

M. Raimondi (2) fait justement observer que les écoulements menstruels peuvent coïncider, probablement par la poussée congestive qu'ils provoquent, avec une augmentation de volume du kyste. D'autres fois, on observe une diminution des règles coïncidant avec l'apparition de la tumeur (3). Cette apparition, visible au volume insolite que prend l'abdomen, n'est-elle pas elle-même due à la délivrance d'un kyste jusqu'alors inclus et qui exerçait son action compressive sur les plexus veineux et les nerfs d'un ligament large ? C'est précisément en cela que les métrorrhagies des kystes inclus diffèrent de celles des fibromes, continues avec tendance à augmenter ; les kystes étant des tumeurs liquides peuvent se loger plus facilement qu'un fibrome, solide, à évolution inexorablement progressive.

Les kystes hydatiques et les kystes dermoïdes, s'accompagnent, au même titre que les autres, de métrorrhagies parfois abondantes (4).

Rôle de la compression. — Parmi les causes essentielles de ces métrorrhagies, il semble bien qu'il faut incriminer en premier, la *compression*. La compression des vaisseaux, d'une part, comme nous l'avons déjà vu, entraîne des troubles considérables de véritables varices des plexus veineux du ligament large. Il est évident qu'une telle distension ne va

1. Perrot. Lyon, 1900.
2. *K. lig. large.* Paris, 1896.
3. Cortiquerra. Cushier-Mouchotte.
4. Beyea, *Americ. J. of obst.*, 1900, nº 433.

pas sans faire sentir ses effets dans l'ensemble de l'appareil tubo-utérin, en y déterminant les hémorrhagies que l'on sait.

Suivant la remarque que nous avons faite, au cours de notre introduction, il existe dans l'épaisseur des ligaments larges un système sympathique important dont la compression pourrait, sinon être la cause essentielle des troubles envisagés ici, du moins entrer pour beaucoup en ligne de compte.

L'action du corps jaune sur l'apparition des règles et sur les pertes intermenstruelles. (*Mittelschmerzen*, des Allemands) n'a plus besoin d'être démontrée ; d'autre part le système sympathique comprimé n'est pas sans exercer lui-même son action sur les corps jaunes. Cette série de troubles se surajoutant concourent à l'apparition de perturbations vaso-motrices et secrétoires considérables. Nous n'ignorons pas non plus, qu'une influence quelconque agissant sur l'intégrité du système sympathique peut, par action inhibitrice sur les vaso-moteurs troubler les conditions de l'écoulement menstruel. « Les altérations des ovaires agissent directement sur le point de départ du réflexe et, si elles sont assez avancées, peuvent complètement l'abolir. Mais il est plus fréquent de voir ces altérations, n'ayant pas entièrement détruit l'organe, jouer le rôle inverse d'excitant, et produire des métrorrhagies avec dysménorrhée, au lieu de l'aménorrhée » (S. Pozzi).

Nous voyons donc que la compression intense du ganglion sympathique de Frankel peut, à plus forte

raison, provoquer des troubles vasculaires se traduisant par des hémorrhagies ou des perturbations menstruelles.

Le mécanisme de l'apparition de ces métrorrhagies par compression du sympathique serait simplement dû à une vaso-dilatation active analogue, quant à sa production, à celle que l'on constate dans toutes les inflammations.

Nous savons en effet que le processus inflammatoire est produit par une vaso-dilatation déterminée par l'action des nerfs centripètes sur les vaso-dilateurs intéressés. On a signalé des crises vaso-dilatrices abdominales, comme dans le syndrome solaire, ou généralisées, comme dans certaines angioneuroses familiales (Rapin), que l'on constate chez des tabétiques, des infectés, des basedowiens et surtout chez des femmes, au moment de leur *ménopause*, qui sont toujours le résultat d'une vaso-dilatation active, très différente des congestions par *stase*.

Ces crises sympatiques de vaso-dilatation seraient produites par une paralysie des vaso-constricteurs antagonistes ou, au contraire, par *excitation directe des vaso-dilatateurs* (d'après M. Laignel-Lavastine).

Quelquefois l'hémorrhagie peut rester localisée à la surface externe du kyste (1), probablement due, comme dans les cas précédents, à une influence nerveuse d'origine sympathique.

Diagnostic des métrorrhagies. — De nombreuses affections peuvent se traduire par des

1. Cocquelet *in* Deniker, *loc. cit.*, 1910.

métrorrhagies et des troubles de la menstruation; parmi elles, le *déciduome* se manifeste par des pertes à caractères un peu spéciaux. En effet ses hémorrhagies sont profuses, persistantes et réapparaissent, aussi abondantes et à courte échéance, après un curettage utérin. Si on note que le déciduome peut aussi bien s'établir vers la cavité péritonéale que dans l'utérus même, on voit à quelles difficultés de diagnostic on pourra se heurter, surtout si les noyaux métastatiques, qui très rapidement dès le début font leur apparition, se sont fixés et développés dans un ligament large. Localement, le toucher peut quelquefois éveiller un soupçon; en effet, ces tumeurs déciduales forment des noyaux multiples à masse mollasse de consistance évidemment différente de celle d'un kyste intraligamentaire, le plus souvent uniloculaire. D'autre part, les antécédents étiologiques, qui feront connaître un accouchement ou un avortement antérieurs, guideront d'autant mieux que l'évolution du kyste et le caractère des pertes sont assez différents.

Kystes intraligamentaires et fibromes. — Lorsqu'il y a coexistence de tumeurs utérine et ligamentaire, les métrorrhagies sont généralement beaucoup plus abondantes que dans le cas de fibrome utérin simple (obs. I). Nous savons que les fibromes inclus déterminent, eux aussi, des hémorrhagies à forme un peu particulière.

Kystes intraligamentaires et cancer de l'utérus. — Les néoplasmes utérins peuvent coïncider avec

un kyste intraligamentaire et compliquer singulièrement le diagnostic à cause des métrorrhagies. La difficulté surgit surtout lorsqu'il s'agit de *sarcome* diffus de la muqueuse, car, un caractère remarquable de ce néoplasme, et qui le différencie de l'épithélioma, c'est l'âge des malades chez lesquelles on peut le rencontrer. Zweifel et Kaltenbach rapportent des observations d'hystérectomies, pratiquées pour sarcome utérin chez des jeunes filles de 13 et 15 ans; chez les adultes, les nullipares paraissent y être plutôt prédisposées.

Quand le kyste n'a pas atteint un développement suffisant et qu'il peut encore passer inaperçu au cours des investigations habituelles, un cancer du col, diagnostiqué facilement, passe pour être l'unique auteur de toutes les métrorrhagies constatées.

Lorsqu'on a réussi à faire le diagnostic des deux lésions, c'est une question de technique opératoire qui se pose : doit-on se décider pour les deux cures en une seule intervention, ou faut-il pratiquer l'hystérectomie, si le néoplasme du col légitime cette opération, avant ou après l'ovariotomie ?

La radiothérapie et le radium peuvent actuellement entrer en jeu ; mais au point de vue strictement chirurgical, les auteurs sont d'avis divers. Rationnellement, il semble que l'on doit incliner vers l'acte opératoire qui tend d'abord à débarrasser la malade de l'affection dont la marche est la plus menaçante, et dans le cas, c'est le cancer qui est le plus justifiable d'une intervention.

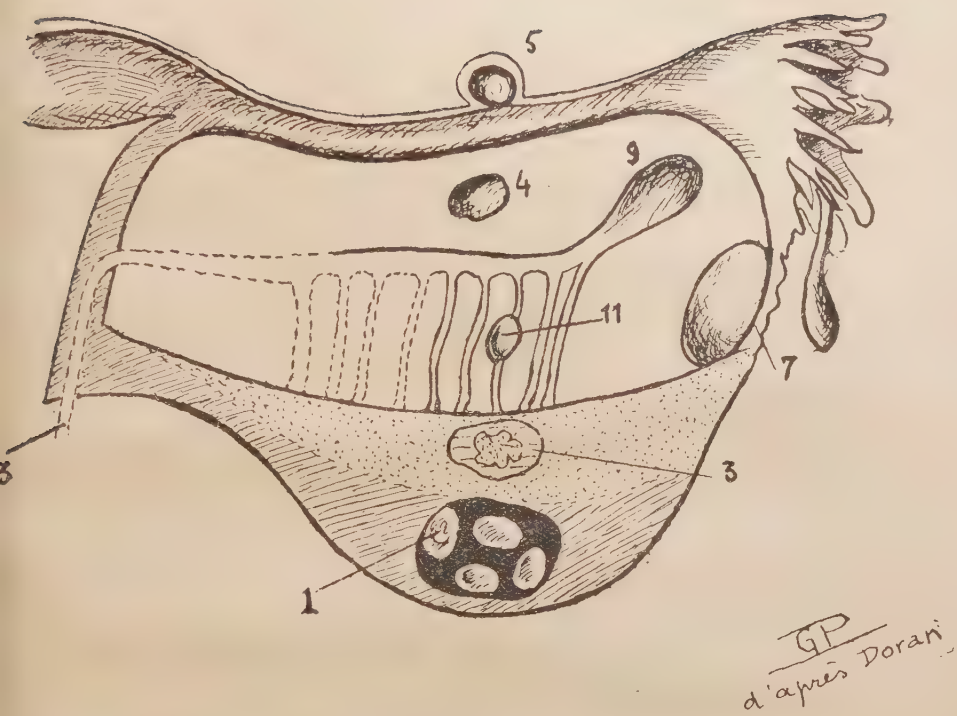

FIGURE I
(d'après Doran)

Les divers points d'origine des kystes de la région tubo-ovarienne (schéma).

1. — Kyste multiloculaire du parenchyme ovarien.
3. — Kyste papillaire du tissu du hile de l'ovaire.
4. — Kyste uniloculaire indépendant du parovarium développé dans le ligament large.
5. — Kyste uniloculaire du ligament large situé au-dessus de la trompe, mais indépendant d'elle.
7. — Ligament tubo-ovarien.
9. — Kyste développé aux dépens d'un conduit horizontal du parovaire.
11. — Kyste développé aux dépens d'un conduit vertical.
13. — Canal de Gartner oblitéré.

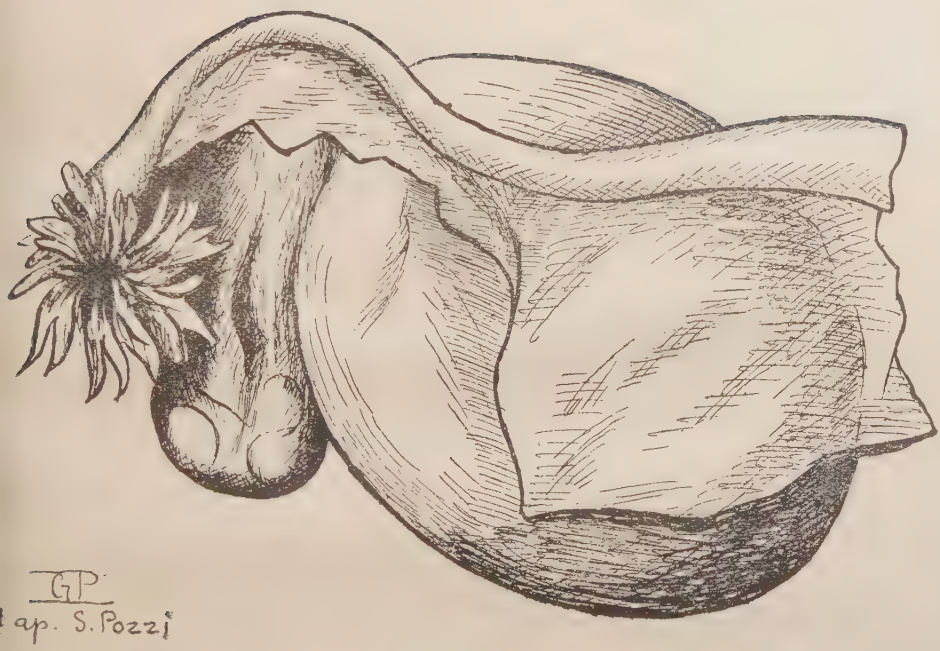

FIGURE 2

(d'après S. Pozzi)

Kystes folliculaires conglomérés, inclus dans le ligament large.

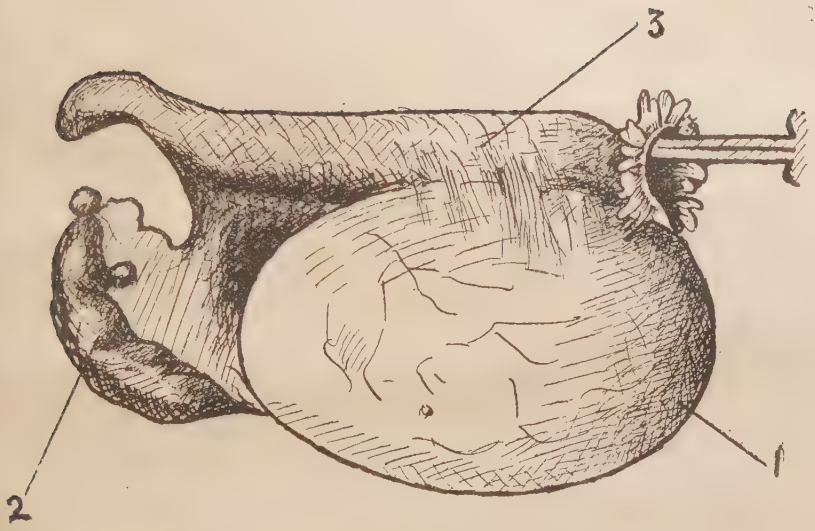

FIGURE 3

(d'après S. Pozzi)

Kyste du ligament large
développé entre la trompe et l'ovaire.

1. — Kyste à paroi et à contenu transparents.
2. — Ovaire.
3. — Trompe.

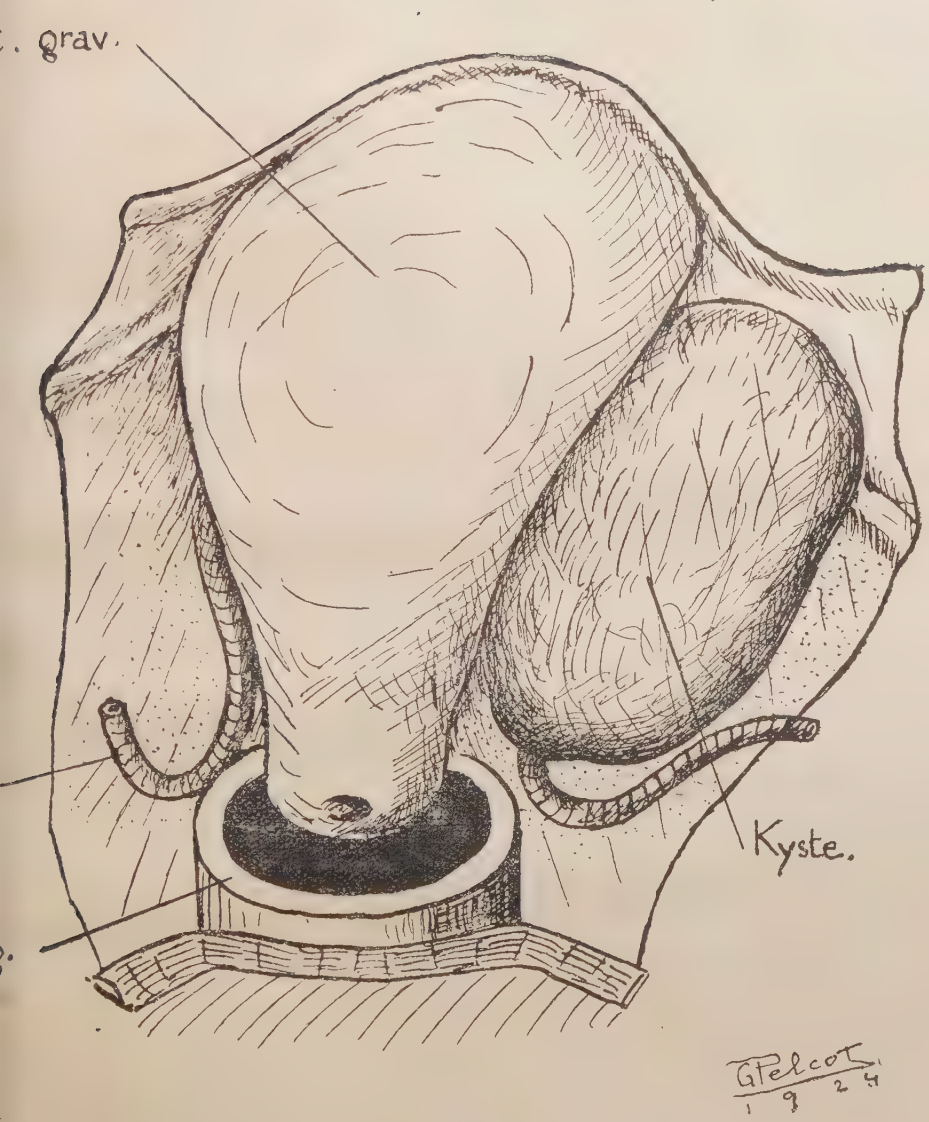

FIGURE 4

(V. observation XII)

Kyste inclus et grossesse.

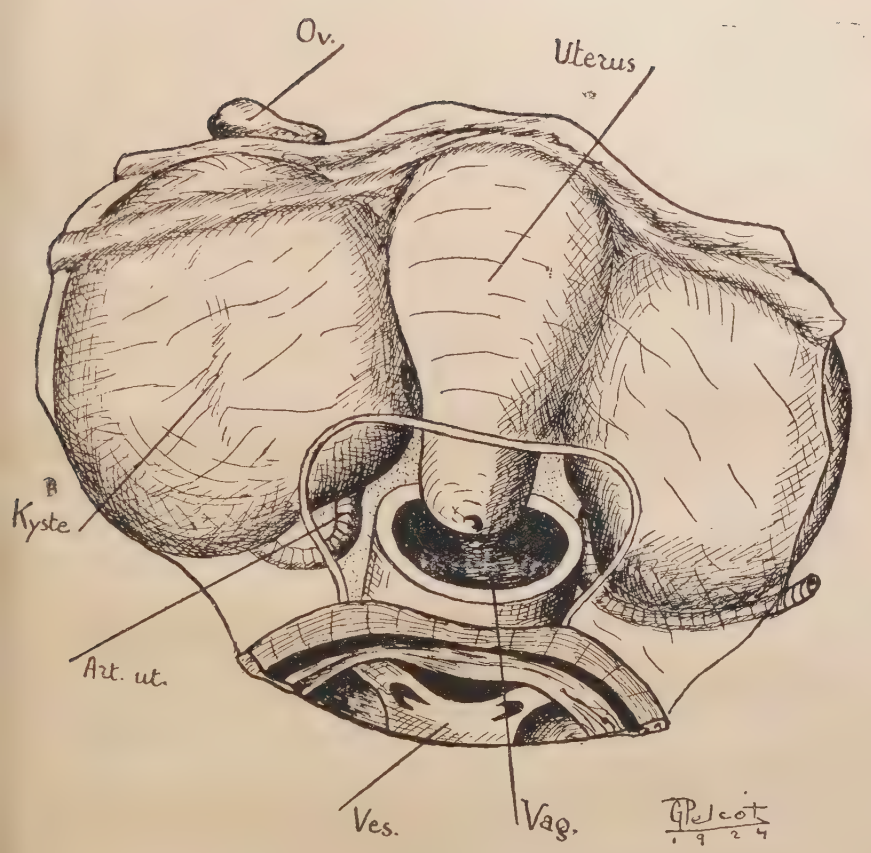

FIGURE 5

(V. observation XIII)

Kystes bilatéraux inclus dans les ligaments larges.

CONCLUSIONS

I

Les kystes ovariens ou parovariens inclus dans le ligament large peuvent être la cause d'hémorrhagies rappelant par leur abondance et leur durée les hémorrhagies provoquées par les fibromes utérins sous-muqueux.

II

Il semble que ces hémorrhagies prennent ces caractères particuliers à partir du moment où le développement du kyste et sa tension entraînent la compression des organes pelviens.

Peut-être serait-il possible d'attribuer l'abondance de ces métrorrhagies, en dehors de la compression du système veineux utérin, à l'action compressive du kyste sur le sympathique pelvien.

III

A cause de ce syndrome hémorrhagique, il est parfois impossible de distinguer les kystes juxta-utérins qui ont la consistance des tumeurs solides,

des fibromes utérins, surtout s'il existe des kystes bilatéraux comme dans l'observation XIII (fig. 5).

IV

Il peut être d'un certain intérêt de remarquer qu'au début de la grossesse, la présence d'un kyste intra-ligamentaire peut entretenir un flux sanguin périodique en imposant pour des règles normales (Observation XII, fig. 4).

V

Chaque fois qu'il sera possible, le diagnostic positif améliorera singulièrement le pronostic, pouvant laisser prévoir, après intervention, un retour à l'état physiologique antérieur, en évitant les opérations stérilisantes : hystérectomies, etc...

Vu, le Doyen,
H. ROGER

Vu, le Président
J.-L. FAURE

Vu et permis d'imprimer :
Le Recteur de l'Académie de Paris
APPELL

BIBLIOGRAPHIE

Stroheker. — Th. Paris, 1902.
Alban Doran. — Transact of the Obs. Soc. of London, 1899, LXI, p. 173.
Perrot. — Th. Lyon, 1900.
Reynier. — Semaine gynécol., mars 1896.
Laroche. — Th. Paris, 1896.
Deniker et Sauvé. — Bull. Soc. anat. Paris, nov. 1907.
Lejars. — Annales de gynéc. et obst., 1906.
Guermonprez. — Cong. Gyn. Bordeaux, 1895.
Keith. — Edinburgh med. Journ., 1885.
Rochard. — Obs I in Th. de Rechner. Paris, 1897.
Hamonic. — Revue clinique d'androl. et gynéc., 1907, n° 1.
Descarpantries. — Echo médic. du Nord, 1904, n° 19, p. 227.
Raimondi. — K. du lig. large. Paris, 1897.
Mouchotte. — Bull. Soc. Anat. de Paris, 1902, n° 6, p. 567.
Schwartz. — Bull. et mém. Soc. Chir. de Paris, 1894, p. 358.
Texier. — Gaz. hôp. de Toulouse, 1897, n° 3, p. 18.
Cortiquera. — Sem. Gynéc. Paris, 1896, juillet.
Cushier. — New-York pathol. Soc., avril 1884.
Binaud et Chavannaz. — Bull. méd., 1905, p. 30.
Beyea. — Amer. Journ. of. obst., avril 1900, p. 433.
Lassalle. — Th. Montpellier, 1891.
Tédenat. — Obs. in th. Nedkov. Montpellier, 1897.
Routier. — Obs. 202 in th. Stroheker. Paris, 1902.
Bouilly. — La Gynécologie. Paris, déc. 1898.
Goldberg. — Monat. f. Geb. u. gyn., déc. 1901.
Lerivrain. — Th. Paris, 1903.
Péraire. — Bull. et mém. Soc. anat. Paris, 1903.
Broothers. — Amer. j. of obst., août 1905.
Finaz. — Th. Lyon, 1898.
Thiéry et Pilliet. — Bull. et mém. Soc. anat. Paris, 1894.
Follin. — Recherches sur corps de Wolff. Th. Paris, 1850.
Verneuil. — Mém. Soc. chirurg., 1857, t. IV, p. 58.
Pilliet et Souligoux. — Bull. de la Soc. d'Anat., 1894, p. 412.
Girerd. — Th. Paris, 1894.
Legueu. — Annales de gyn., 1896, t. XLV, p. 114.
Maugin. — Nouv. arch. obst. et gynéc., 25 juin 1888, p. 104.
Laignel-Lavastine. — Pathologie du Sympathique, Paris.
Pozzi (S.). — Traité de Gynéc., Paris, 1897.
Faure (J.-L.) et Siredey. — Gynécologie médico-chirurgicale, 3e éd. Paris, 1923.
Deniker. — Tumeurs du ligament large. Paris, 1909.

Impr. de la Faculté de Médecine, Jouve et Cie, 15, rue Racine, Paris. — 6502-24